УДК 616.594.171:617.511

К ВОПРОСУ О КЛИНИЧЕСКОМ МНОГООБРАЗИИ ЗООАНТРОПОФИЛЬНОЙ ТРИХОФИТИИ ВОЛОСИСТОЙ ЧАСТИ ГОЛОВЫ

Хисматуллина З.Р., Альхашаш Субхи М.С.

«Башкирский государственный медицинский университет» Министерства здравоохранения Российской Федерации, Уфа, e-mail: hzr07@mail.ru

Повсеместный рост микотических инфекций обусловливает знание всех клинических форм и их вариантов течения. Особенно это касается редко встречающихся клинических вариантов дерматофитий, в частности нагноительных форм зооантропонозной трихофитии. Волосистая часть головы является наиболее важной локализацией для зооантропонозной трихофитии. Это обусловлено возможностью быстрой трансформации инфильтративных форм трихофитии в нагноительные на волосистой части головы. Целью данного исследования явилось изучение современных клинических особенностей течения зооантропонозной трихофитии на волосистой части головы. Результаты исследования показали, что при поражении волосистой части головы нагноительные очаги микоза характеризуются особенностями, отличимыми при всех других клинических формах трихофитии (поверхностной и инфильтративной), знание которых необходимо для своевременной диагностики заболевания. Атипичные клинические варианты зооантропонозной трихофитии волосистой части головы (варианты, напоминающие псориаз, экзему, фурункулы) могут также быть причиной диагностических ошибок. На основании проведенных наблюдений было сделано заключение, что в настоящее время могут встречаться нагноительные и атипичные варианты поражения волосистой части головы при зооантропонозной трихофитии, незнание клинической картины которых может привести к диагностическим ошибкам и неправильной тактике ведения пациентов.

Ключевые слова: зооантропонозная трихофития, нагноительная форма, волосистая часть головы.

ON THE ISSUE OF CLINICAL DIVERSITY OF ZOOANTHROPOPHILIC TRICHOPHYTOSIS OF THE SCALP

Hismatullina Z.R., Sobhi M.S. Alhashash

Bashkir State Medical University, Ufa, e-mail: hzr07@mail.ru

The widespread growth of mycotic infections, determines the knowledge of all clinical forms and variants of the course of the latter. This is especially true for rarely encountered clinical variants of dermatophytosis, in particular suppurative forms of zooanthroponic trichophytosis. The scalp is the most important localization for zooanthroponic trichophytosis. This is due to the possibility of rapid transformation of the infiltrative forms of trichophytosis into suppurative on the scalp. The aim of this study was to study the current clinical features of the course of zooanthroponic trichophytosis on the scalp. The results of the study showed that with lesions of the scalp, suppurative foci of mycosis are characterized by features distinguishable in all other clinical forms of trichophytosis (superficial and infiltrative), the knowledge of which is necessary for timely diagnosis of the latter. Atypical clinical variants of zooanthroponic trichophytosis of the scalp (variants resembling psoriasis, eczema, boils) can also cause a certain reason for diagnostic errors. Based on the observations, it was concluded that at present there can be suppurative and atypical options for lesions of the scalp with zooanthroponic trichophytosis, not knowing the clinical picture of which can lead to diagnostic errors and incorrect tactics of patient management.

Keywords: zooanthroponous trichophytosis, suppurative form, scalp.

Повсеместный рост микотических инфекций обусловливает знание всех клинических форм и вариантов течения последних. Особенно это касается редко встречающихся клинических вариантов дерматофитий, в частности нагноительных форм зооантропонозной трихофитии [1–3]. Волосистая часть головы является наиболее главной локализацией зооантропонозной трихофитии. Это обусловлено возможностью быстрой трансформации инфильтративных форм трихофитии в нагноительные на волосистой части головы. При поражении волосистой части головы нагноительные очаги микоза характеризуются

особенностями, отличимыми при всех других клинических формах трихофитии (поверхностной и инфильтративной) [4–6]. Завершением нагноительного процесса трихофитии волосистой части головы является стойкая рубцовая атрофия волосяных фолликулов очага поражения, что обусловливает медико-социальное значение данного варианта течения микотической инфекции [7, 8]. Знание редких и атипичных форм зооантропонозной трихофитии прогнозирует избежание диагностических ошибок врачей [4]. Учитывая вышесказанное, изучение современных клинических особенностей зооантропонозной трихофитии представляет значимый интерес для врачей всех специальностей.

Целью данного исследования явилось изучение клинических особенностей течения зооантропонозной трихофитии волосистой части головы в настоящее время.

Материалы и методы исследования. Под наблюдением находились 96 больных зооантропонозной трихофитией, обусловленной Trichophyton mentagrophytes var. gypseum и Trichophyton verrucosum. Пациенты с зооантропонозной трихофитией поступали на стационарное лечение в Республиканский кожно-венерологический диспансер с 2004 по 2018 гг. Для подтверждения диагноза и верификации возбудителя микоза использовались микроскопические и культуральные методы исследования.

Среди наблюдаемых пациентов было большинство лиц мужского пола (71%). При изучении возрастной категории больных было выявлено, что основным контингентом зооантропонозной трихофитии являлись дети (100%). Дети в возрасте от 5 до 10 лет составили 43,75% (42 больных), до 18 лет – 46,88% (45), и 9,37% детей были в возрастной категории до 5 лет.

Результаты исследования и обсуждение

При поступлении в стационар (до начала лечения) у всех больных (96) с зооантропонозной трихофитией в процессе клинико-лабораторного обследования были диагностированы поверхностная, инфильтративная и инфильтративно-нагноительная формы микоза волосистой части головы. Результаты микологического культурального исследования с очагов поражения больных показали выделение культур зоофильных грибов Trichophyton mentagrophytes var. gypseum (42 больных) и Trichophyton verrucosum (54 больных), которые являются основными возбудителями зооантропонозной трихофитии в Республике Башкортостан. При изучении частоты встречаемости поверхностных, инфильтративных и нагноительных форм зооантропонозной трихофитии волосистой части головы существенных различий среди больных, пораженных Trichophyton verrucosum и Trichophyton mentagrophytes var. Gypseum, не было выявлено. Инфильтративно-нагноительная форма среди пациентов с трихофитией, вызванной Trichophyton verrucosum, встречалась так же

часто (53,7%), как и у больных, инфицированных Trichophyton mentagrophytes var. gypseum (54,76%), что говорит о поздней диагностике этих пациентов (табл. 1).

Таблица 1

Клинические варианты течения зооантропонозной трихофитии волосистой части головы у больных

Клинические формы трихофитии	Трихофития, вызванная	
	Trichophyton mentagrophytes var. gypseum	Trichophyton verrucosum
Поверхностная	9	11
Инфильтративная	10	14
Инфильтративно-нагноительная	23	29
Общее количество пациентов	42	54

Изучение степени распространенности очагов поражения микотической инфекции на волосистой части головы при заражении различными возбудителями показало некоторые различия. В частности, наличие множественных очагов поражения зооантропонозной трихофитией, обусловленной Trichophyton verrucosum, было выявлено у 72,8% пациентов. А у больных трихофитией, вызванной Trichophyton mentagrophytes var. Gypseum, несколько очагов поражения микоза были зарегистрированы только в 45,8%. Однако частота диагностики распространенных форм трихофитии (более трех очагов поражения) была примерно одинаковой. В частности, при микозе, обусловленном Trichophyton mentagrophytes var. Gypseum, – 27,6%, а при Trichophyton verrucosum – 31,7%.

Нарушение общего состояния у больных зооантропонозной трихофитией отмечалось в виде наличия признаков системной реакции на инфекционный агент: увеличения регионарных лимфатических узлов, повышения температуры тела, изменений в общем анализе крови (наличие лейкоцитоза и ускоренная СОЭ). Последние регистрировались у больных со сходной частотой при трихофитиях, обусловленных Trichophyton mentagrophytes и Trichophyton verrucosum (57,1% и 59,25% соответственно). Однако у больных с инфильтративно-нагноительными формами нарушение общего состояния было отмечено в несколько раз чаще, чем у пациентов с инфильтративными клиническими вариантами течения микоза, вне зависимости от возбудителя (табл. 2).

Таблица 2

Общее состояние больных зооантропонозной трихофитией в зависимости от инфекционного агента

Трихофития инфильтративная (ТИ) и инфильтративно-нагноительная (ТИН), обусловленная		Нарушение общего состояния (повышение температуры, увеличенные регионарные лимфоузлы)
Trichophyton mentagrophytes var. gypseum (n=42)	ТИ (n=10)	3
	ТИН (n=23)	21
Trichophyton verrucosum (n=54)	ТИ (n=14)	4
	ТИН (n=29)	28

Клиническая картина трихофитии (96 больных) отличалась разнообразием по вариантам течения, а также по локализациям очагов поражения. В частности, изолированное поражение волосистой части головы было отмечено у 42 (37%) больных, комбинированное поражение гладкой кожи и волосистой части головы наблюдалось у 54 больных (52%).

Как указывалось выше, поражение волосистой части головы при трихофитии характеризовалось тремя клиническими формами. В структуре клинического течения зооантропонозной трихофитии нагноительные формы микоза были выявлены у 54,17% больных, что было обусловлено поздним обращением пациентов или диагностическими ошибками врачей (рис. 1). Среди этих больных у 17% наблюдалось сочетание поверхностных, инфильтративных и инфильтративно-нагноительных форм одновременно.

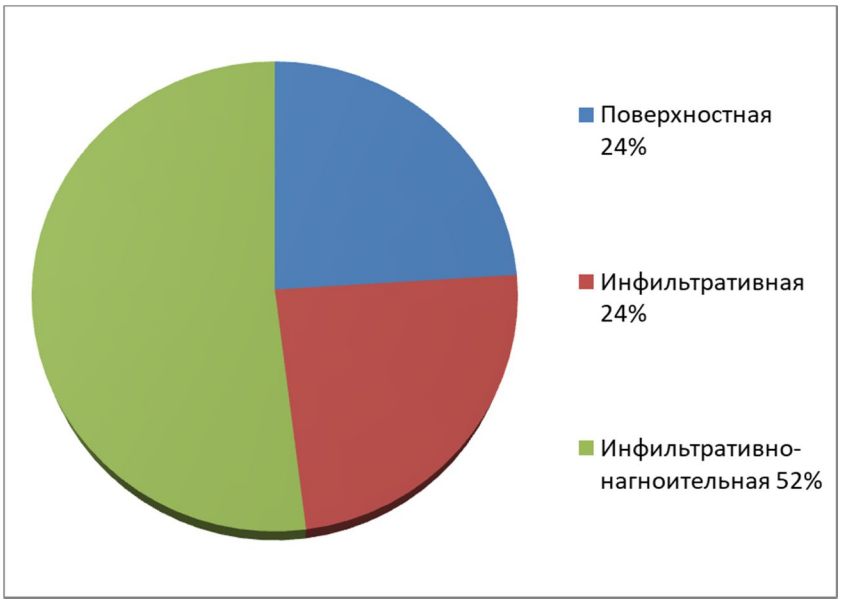

Рис. 1. Клинические варианты течения зооантропонозной трихофитии волосистой части головы

Наиболее часто встречаемая форма поражения волосистой части головы – инфильтративно-нагноительная – при зооантропонозной трихофитии характеризовалась клиническим многообразием. У 25 больных мы наблюдали единичные очаги (до 3) поражения инфильтративно-нагноительной формой трихофитии. А у 27 пациентов были выявлены множественные очаги поражения при данном варианте течения микоза. При этом у 8 пациентов вокруг крупных воспалительных узловых инфильтратов формировались дочерние, более мелкие очаги поражения идентичного характера.

Очаги небольших размеров (от 1 до 5 см в диаметре) были выявлены только у 6 больных трихофитией волосистой части головы. Крупные, сливные очаги поражения (от 5 до 18 см в диаметре), занимающие целую область волосистой части головы (височную, затылочную или теменную), с обильным гнойным отделяемым были обнаружены у 18 детей. Из анамнеза этих пациентов было выявлено, что их родители занимались самолечением, применяя различные наружные средства (мазь Левомеколь, бальзам Вишневского, топические стероиды), тем самым способствуя распространению микотического процесса на волосистой части головы.

У некоторых больных – 4 – были сливные, но значительно уплостившиеся керионы с уже сформированной рубцовой атрофией по периферии, что свидетельствует о длительности существования нагноительного процесса на волосистой части головы и поздней диагностике микотической инфекции.

Фурункулоидные инфильтраты нагноительной трихофитии наблюдались у 16 больных (рис. 2), что ранее считалось редкостью согласно литературным источникам [7]. Более того, хотелось бы отметить, что 1 пациент с данной клинической формой трихофитии попал в поле зрения хирургов, где очаги поражения были вскрыты хирургическим путем и была назначена антибиотикотерапия. Распространение нагноительного процесса и отсутствие положительной динамики вызвали сомнения в диагнозе хирургического профиля, и пациент был перенаправлен к дерматологу.

Рис. 2. Фурункулоидный вариант нагноительной формы трихофитии

У 49 больных нагноительная форма трихофитии волосистой части головы сопровождалась повышением температуры в период суппурации (табл. 2). У пациентов с обширными очагами нагноительного процесса (30%) наряду с лихорадкой отмечались и другие нарушения общего состояния. В частности, дети часто жаловались на слабость и головную боль. Однако характерной особенностью нагноительной трихофитии волосистой части головы является отсутствие сильной болезненности в очагах поражения, в отличие от других суппуративных гнойных процессов глубоких поражений кожи и ее придатков (фурункулов, карбункулов и др.) [5], что и отмечалось у наших больных, даже с обширными очагами поражения. У всех больных с этой клинической формой трихофитии были увеличены регионарные лимфатические узлы (заушные и шейные).

Как указывалось ранее, инфильтративная форма зооантропонозной трихофитии волосистой части головы была отмечена у 24 пациентов, а у 7 из этих больных были одновременно и поверхностные очаги поражения. Очаги инфильтративной трихофитии имели размеры от 2 до 10 см в диаметре. Нередко вокруг крупного очага располагалось несколько мелких очагов поражения. У 9 больных имелись обширные сливные инфильтраты на волосистой части головы.

Инфильтративная трихофития волосистой части головы наблюдалась у 9 больных в виде незначительно инфильтрированных, островоспалительных бляшек, покрытых фолликулярными пустулами и серозно-гнойными корками по периферии. Иногда у этих пациентов явления экссудации были настолько сильно выражены, что после их подсыхания образовывались слоистые толстые корки серозно-гнойного характера, покрывающие фестончатый бордюр очагов. У 15 больных инфильтративная трихофития волосистой части головы протекала менее остро (эритематозные бляшки без видимой инфильтрации и отека, с единичными папулами и пустулами по периферии очагов).

Среди клинического многообразия поражения волосистой части головы при трихофитии мы наблюдали поражения, напоминающие клиническую картину хронических дерматозов. В частности, нами было выявлено поражение волосистой части головы, имитирующее псориаз, в виде крупных очагов с незначительной инфильтрацией, покрытых плотно сидящими асбестовидными корко-чешуйками. На истинный характер заболевания указывало лишь наличие резкой гиперемии и измененных волос в очагах поражения.

Также мы наблюдали у двух больных поражение волосистой части головы, сходное с клинической картиной микробной экземы с мокнущей эрозивной поверхностью и серозно-гнойными корками.

Поверхностный вариант поражения волосистой части головы при трихофитии был выявлен у 20 больных, что составило 20,8% по отношению к общему числу всех обследованных с этой инфекцией. У многих из них микоз волосистой части головы одновременно сопровождался очагами поражения и гладкой кожи (11 больных).

У 9 больных очаги поражения волосистой части головы при поверхностной форме трихофитии были преимущественно единичными (от 1 до 3), а у 11 пациентов они имели множественный характер. Размеры очагов поражения варьировали от 1 до 9 см в диаметре.

Наиболее частым клиническим вариантом поверхностного поражения волосистой части головы (у 12 больных) было наличие незначительно инфильтрированных воспалительных пятен округлой формы с легким шелушением в центральной части с единичными серозными корками. У 4 больных микоз характеризовался наличием пятен с островоспалительным бордюром по периферии из единичных фолликулярных папул с желтыми чешуйками, напоминающих себореиды. Поредение волос в очагах было отмечено при всех поверхностных формах поражения волосистой части головы.

Таким образом, изучение современных клинических особенностей течения зооантропонозной трихофитии в настоящее время показало, что в практике врача-дерматолога могут встречаться поверхностные, инфильтративные и нагноительные варианты микотической инфекции с локализацией на волосистой части головы, обусловленные зоофильными грибами Trichophyton mentagrophytes var. gypseum и Trichophyton verrucosum. Наличие нагноительных процессов на волосистой части головы при зооантропонозной трихофитии в настоящее время подтверждается сообщениями и других авторов [1, 8]. Согласно результатам нашего исследования инфильтративно-нагноительные формы волосистой части головы составили 52%, что говорит о поздней диагностике больных, участвующих в нашем исследовании. Нами установлено, что инфильтративно-нагноительные варианты зооантропонозной трихофитии характеризуются клиническим многообразием (узловые, многоочаговые, сливные, уплостившиеся и фурункулоидные

формы). У большинства этих больных имелись нарушения общего состояния. У всех (100%) больных с этой клинической формой трихофитии были увеличены регионарные лимфатические узлы.

Атипичные клинические варианты зооантропонозной трихофитии, напоминающие псориаз и экзему, чаще встречались при инфильтративных формах поражения волосистой части головы. Данные клинические особенности трихофитии могут способствовать возникновению диагностических ошибок, что имеет важную эпидемиологическую значимость.

На основании проведенных наблюдений можно сделать заключение о необходимости дальнейшего изучения современных клинических особенностей зооантропонозной трихофитии, незнание которых способно привести к диагностическим ошибкам и неправильной тактике ведения пациентов.

Список литературы

1. Медведева Т.В., Гайворонская О.В., Петунова Я.Г., Чилина Г.А. Трихофития: тенденция к увеличению заболеваемости? // Успехи медицинской микологии. 2017. Т. 17. С. 74-75.
2. Глузмин М.И., Шевченко А.Г., Чакрян А.А., Красная Е.В., Хурани Я.Н. Так есть или нет микоз - трихофития на юге страны // Успехи медицинской микологии. 2019. Т. 20. С. 66-72.
3. Калининская А.А., Алиева Л.М., Сулькина Ф.А. Ситуация по заболеваемости трихофитией в Российской Федерации в 2010 году // Здоровье, демография, экология финно-угорских народов. 2011. № 2. С. 57.
4. Медведева Т.В., Чилина Г.А. Анализ распространенных ошибок в диагностике трихофитии // Успехи медицинской микологии. 2013. № 11. С. 144-145.
5. Антонова С.Б., Уфимцева М.А. Трихофития у детей. Актуальные вопросы современной медицинской науки и здравоохранения // За качественное образование: материалы III Международной научно-практической конференции молодых ученых и студентов, III Форума медицинских и фармацевтических ВУЗов России: сборник. М., 2018. С. 193-196.
6. Медведева Т.В., Петунова Я.Г. Микроспория и трихофития: эпидемиологические параллели в Санкт-Петербурге // Успехи медицинской микологии. 2019. Т. 20. С. 99-100.

7. Хисматуллина З.Р., Мухамадеева О.Р., Габдуллина С.Р., Биккулова Г.Х. Клинические аспекты нагноительных форм зооантропонозной трихофитии // Здоровье, демография, экология финно-угорских народов. 2011. № 2. С. 55-56.
8. Яковлев А.Б. Особенности клинико-лабораторной диагностики экссудативных форм микроспории и трихофитии // Успехи медицинской микологии. 2013. № 11. С. 157-159.