

DOI: 10.17650/2222-1468-2021-11-1-109-114



Применение Hedgehog-ингибитора при базальноклеточном раке кожи: клинический случай

Ш.И. Мусин^{1,2}, Н.А. Шарафутдинова¹, А.В. Султанбаев¹, С.В. Осокин^{1,2}, Б.А. Ибрагимов¹,
К.В. Меньшиков^{1,2}, Р.Т. Аюпов¹

¹ГАОУЗ «Республиканский клинический онкологический диспансер» Минздрава Республики Башкортостан; Россия, Республика Башкортостан, 450054 Уфа, просп. Октября, 73/1;

²ФГБОУ ВО «Башкирский государственный медицинский университет» Минздрава России; Россия, Республика Башкортостан, 450008 Уфа, ул. Ленина, 3

Контакты: Шамиль Исмагилович Мусин musin_shamil@mail.ru

Введение. В структуре злокачественных новообразований базальноклеточный рак кожи (БКРК) занимает лидирующую позицию. На начальных стадиях БКРК основными методами лечения являются хирургический и лучевой. Однако примерно у 1,3 % пациентов БКРК может приобретать местно-распространенный или метастатический характер, и в этих случаях возможности локального лечения ограничены. Создание таргетных препаратов, таких как ингибиторы сигнального пути Hedgehog, открыло новые возможности для эффективного и безопасного лечения данной категории пациентов.

Цель работы – описать клинический случай системной терапии БКРК ингибитором сигнального пути Hedgehog.
Клиническое наблюдение. Со слов пациента, опухоль на нижнем веке левого глаза возникла в 2000 г., за медицинской помощью не обращался. В 2011 г. обратился в онкологический диспансер, поставлен диагноз рака кожи нижнего века левого глаза T2bN0M0. От предложенного лечения пациент отказался. Повторно обратился только в июне 2017 г. уже с местно-распространенным процессом. Случай признан нерезектабельным. С 30.06.2017 по 04.09.2017 прошел курс дистанционной лучевой терапии по радикальной программе, с положительным эффектом. 01.07.2019 обратился с рецидивом опухоли глазничной области слева. С 16.07.2019 пациент начал прием препарата висмодегид по 150 мг 1 раз в сутки. На фоне лечения проведена контрольная компьютерная томография 24.11.2019 и 11.03.2020; в сравнении с данными исследования от 09.07.2019 констатировано уменьшение объема опухоли соответственно на 78 и 82 %. Пациент по настоящее время продолжает прием висмодегида.

Заключение. Клинический случай демонстрирует возможность успешного лечения местно-распространенного БКРК ингибитором сигнального пути Hedgehog.

Ключевые слова: базальноклеточный рак кожи, местно-распространенный рак кожи, ингибитор сигнального пути Hedgehog

Для цитирования: Мусин Ш.И., Шарафутдинова Н.А., Султанбаев А.В. Применение Hedgehog-ингибитора при базальноклеточном раке кожи: клинический случай. Опухоли головы и шеи 2021;11(1):109–14.

Hedgehog inhibitor in the treatment of basal cell skin cancer: case report

Sh.I. Musin^{1,2}, N.A. Sharafutdinova¹, A.V. Sultanbaev¹, S.V. Osokin^{1,2}, B.A. Ibragimov¹, K.V. Menshikov^{1,2}, R.T. Ayupov¹

¹Republican Clinical Oncological Dispensary, Ministry of Health of the Republic of Bashkortostan; 73/1 Oktyabrya Ave., Ufa 450054, Bashkortostan, Russia;

²Bashkir State Medical University, Ministry of Health of Russia; 3 Lenina St., Ufa 450008, Bashkortostan, Russia

Contacts: Shamil Ismagilovich Musin musin_shamil@mail.ru

Background. In the structure of malignant neoplasms, basal cell skin cancer (BCC) occupies a leading position. In the initial stages of a malignant neoplasm, the main treatments are local treatment methods, both surgical and radiation. However, in about 1.3 % of cases, BCC can become locally or metastatic in which local treatment methods

are limited. With the development of targeted drugs, such as the Hedgehog pathway inhibitor, the possibilities for effective and safe treatment of this category of patients have appeared.

The objective is to present the clinical case of treating a patient with BCC who is receiving systemic therapy with a Hedgehog signaling pathway inhibitor.

Case report. According to the patient, a tumor in the lower eyelid of the left eye appeared in 2000, did not seek medical help. In 2011, he applied to the clinic and was diagnosed with skin cancer of the lower eyelid of the left eye T2bN0M0. The patient refused the proposed treatment. Reapplied only in June 2017 already with a locally distributed process. The case is recognized as unresectable. From June 30, 2017 to September 4, 2017, he underwent a course of a radical program of radiotherapy, with a positive effect. 07/01/2019, he relapsed with a relapse of an orbital tumor on the left. From July 16, 2019, the patient began taking the drug vismodegib 150 mg once a day. Against the background of the treatment, control CT studies on 11/24/2019 and 11/03/2020 compared with CT data from 07/09/2019 reduced the volume of the tumor by 78 and 82 %. The patient currently continues to take vismodegib.

Conclusion. The clinical case demonstrates successful treatment of locally advanced basal cell skin cancer with a Hedgehog signaling pathway inhibitor.

Key words: basal cell skin cancer, locally advanced skin cancer, Hedgehog pathway inhibitor

For citation: Musin Sh.I., Sharafutdinova N.A., Sultanbaev A.V. et al. Hedgehog inhibitor in the treatment of basal cell skin cancer: case report. *Opukholi golovy i shei = Head and Neck Tumors* 2021;11(1):109–14. (In Russ.).

Введение

В структуре злокачественных новообразований рак кожи занимает лидирующее место [1]. Из его морфологических вариантов чаще встречается базальноклеточный рак кожи (БКРК), на долю которого приходится до 80 %. БКРК происходит из базального слоя эпителия. Он характеризуется медленным ростом, локальным распространением и редким метастазированием. БКРК диагностируют преимущественно у пациентов старше 50 лет, в особенности у тех, кто часто подвергался воздействию солнечной радиации. Из-за патогенетической связи с солнечным облучением он обычно развивается на открытых участках кожи, в первую очередь в области головы и шеи [2].

В большинстве случаев (до 90 %) возникновение БКРК обусловлено патологической активацией клеточного сигнального пути Sonic Hedgehog (SHh) вследствие спорадических или герминальных мутаций в генах *PTCH1*, *PTCH2*, *Smo* и гиперэкспрессии *GLI1*. Сигнальный путь Sonic Hedgehog является ключевым молекулярным регулятором онтогенеза млекопитающих. Сигнальный путь SHh играет важную роль во многих процессах эмбриогенеза и сохраняет свою активность в последующем, принимая участие в формировании органов и тканей, клеточной пролиферации и дифференцировке, развитии и поддержании фенотипа стволовых клеток. В 1996 г. в исследованиях синдрома Горлина—Гольца впервые была выявлена его связь с развитием рака. На сегодняшний день известно несколько молекулярных механизмов активации Hh-сигнального пути. Первый механизм ассоциирован с мутациями в различных генах опухолевой клетки (инактивирующие повреждения гена *PTCH1* или активирующие мутации гена *Smo*), кодирующих протеины Hh-каскада. Вследствие этого возникает лиганднезависимая активация Hh-сигналинга в опухолевой клетке, приводящая к избыточной транскрипции генов-мишеней. Вто-

рым механизмом является лигандзависимая стимуляция Hh-сигналинга, которая связана с избыточной экспрессией Hh-лиганда, что приводит к гиперстимуляции Hh-сигнального пути в клетках окружения, в результате чего в последних увеличивается экспрессия паракринных ростовых факторов. Этот механизм рассматривается как первичный при немутированных опухолевых субтипах [3, 4].

Основные методы лечения БКРК — хирургическое вмешательство и лучевая терапия [5, 6]. В большинстве случаев БКРК имеет благоприятный прогноз, хотя может прогрессировать. Для него характерно местное распространение и редкое метастазирование [7]. Особую сложность в лечении представляют местно-распространенные случаи БКРК, как правило после ранее проведенного радикального лечения. Возможность повторного использования локальных методов лечения ограничена, и/или в результате их применения образуются обширные изменения с грубыми функциональными и эстетическими нарушениями [6]. Создание лекарственных препаратов для лечения БКРК позволило избежать обширных и травматичных операций и открыло новые возможности лечения при исчерпании вариантов локального воздействия. Висмодегиб стал первым препаратом, блокирующим сигнальный путь SHh и продемонстрировавшим высокую эффективность и безопасность [8]. Блокировка передачи сигнала внутрь клетки происходит благодаря действию малой молекулы, которая селективно ингибирует протеин Smoothened, что препятствует неконтролируемому делению клеток. Частота объективного ответа, по данным исследования ERIVANCE, при метастатической форме БКРК составила 48,5 %, при местно-распространенной форме — 60,3 % [9]. В исследовании STEVIE частота объективного ответа при метастатической форме БКРК составила 37,9 %, при местно-распространенной форме — 66,7 % [10].

Цель данного сообщения — на клиническом примере продемонстрировать возможности применения ингибитора сигнального пути Hedgehog (висмодегиба) при местно-распространенном БКРК нижнего века.

Клиническое наблюдение

Пациент А., 72 лет. Считает себя больным с 2000-х годов, когда обратил внимание на образование кожи нижнего века левого глаза, но за медицинской помощью не обращался. В 2011 г. обратился в Республиканский клинический онкологический диспансер, по результатам биопсии диагностирован БКРК. На момент осмотра на нижнем веке левого глаза наблюдалась изъязвленная опухоль размерами 11 × 5 мм с разрушением хряща века и распространением на ее внутреннюю поверхность. Поставлен диагноз рака кожи нижнего века левого глаза T2N0M0. От предложенных специальных методов лечения пациент отказался. Повторно за медицинской помощью обратился только в июне 2017 г., когда в опухолевый процесс было полностью вовлечено левое глазное яблоко (зрение отсутствовало) с разрушением медиальной стенки орбиты и носовой кости и образованием соустья с полостью носа, у пациента был выраженный болевой синдром (5 баллов по шкале вербальной оценки). Со слов пациента, поводом для обращения стал именно болевой синдром, а отсутствие зрения на левом глазу его не беспокоило.

При компьютерной томографии (КТ) от 20.06.2017 визуализирована мягкотканная опухоль левой орбиты (размеры в аксиальной плоскости не менее 63 × 44 мм, вертикальный размер 42 мм, плотность +52 HU), с инфильтрацией структур орбиты (клетчатки, мышцы),

деформацией глазного яблока, вовлечением зрительного нерва, лизисом медиальной стенки глазницы, распространением в ячейки решетчатой кости, частичным лизисом нижней стенки левой орбиты, инфильтрацией подкожной клетчатки окологлазничной области.

С 30.06.2017 по 04.09.2017 прошел курс дистанционной лучевой терапии по радикальной программе (СОД 66 Гр), с положительным эффектом. Далее находился под динамическим наблюдением.

Во время очередного контрольного осмотра 01.07.2019 клинически выявлена язвенная опухоль глазничной области слева размерами 4,5 × 7,0 см с распространением в скуловую область, разрушением глазного яблока, медиальной стенки орбиты и формированием соустья с носовой полостью размерами 1,0 × 1,5 см. Также пациент сообщил о возобновлении головных болей и болей в окологлазничной области (6 баллов по шкале вербальной оценки). При КТ от 09.07.2019 в сравнении с данными от 20.06.2017 констатируется увеличение объема опухоли на 61 % по RECIST 1.1 [11]: визуализирована мягкотканная опухоль левой орбиты размерами не менее 63 × 56 × 54 мм (в 2017 г. 63 × 44 × 42 мм), плотностью +20...+50 HU, с инфильтрацией структур орбиты (клетчатки, мышц — левое глазное яблоко не дифференцируется), вовлечением зрительного нерва, частичным неравномерным контактным остеоллизисом стенок левой орбиты, распространением в ячейки решетчатой кости (в том числе и правые), левые отделы лобной пазухи и на кожу (с неровными контурами).

Решением консилиума пациенту рекомендована таргетная терапия препаратом висмодегиб в дозе 150 мг

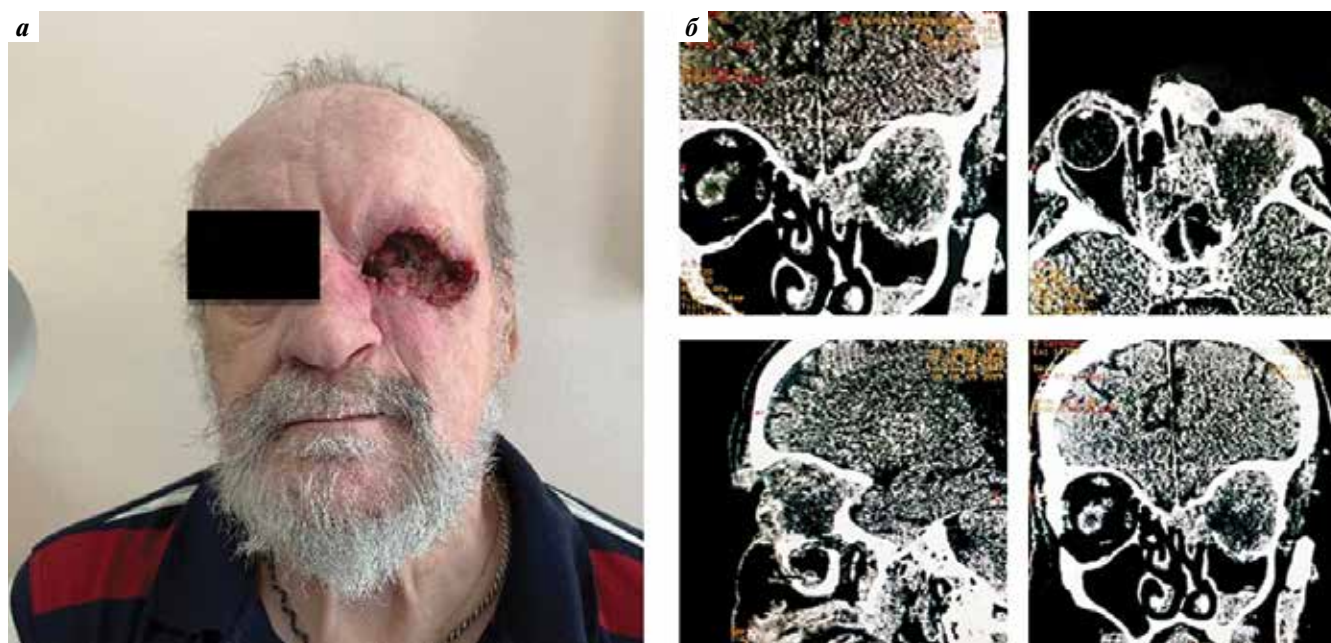

Рис. 1. Фотография пациента (а) и компьютерная томография головы (б) до начала лечения

Fig. 1. Photos of the patient (a) and a computed tomography scan of the head (b) before treatment

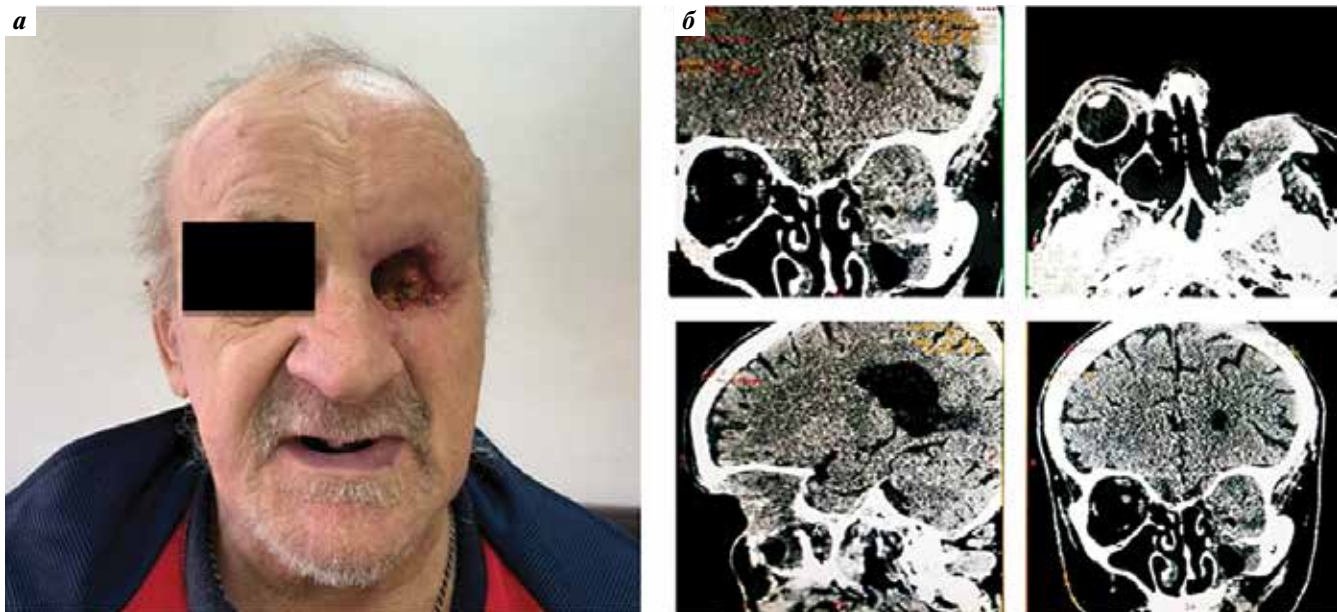


Рис. 2. Фотография пациента (а) и контрольная компьютерная томография головы (б) в ноябре 2019 г. (через 4 мес терапии висмодегибом)
Fig. 2. Photo of the patient (a) and control computed tomography scan of the head (б) in November 2019 (4 months of therapy with vismodegib)

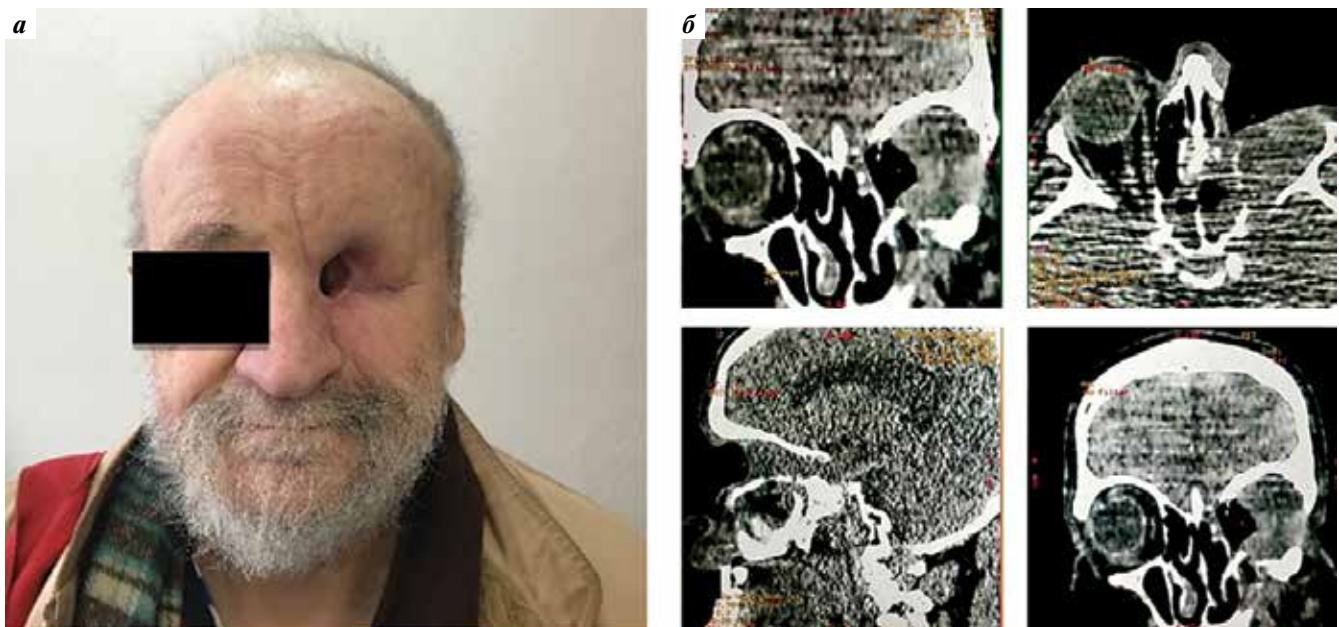


Рис. 3. Фотография пациента (а) и компьютерная томография (б) в марте 2020 г. (через 8 мес терапии висмодегибом)
Fig. 3. Photo of the patient (a) and computed tomography scan (б) in March 2020 (8 months of vismodegib therapy)

1 раз в сутки до прогрессирования или развития непереносимых токсических реакций. С 16.07.2019 пациент начал прием препарата в условиях амбулаторного отделения противоопухолевой лекарственной терапии Республиканского клинического онкологического диспансера Минздрава Республики Башкортостан.

По данным клинического осмотра от 24.11.2019 на фоне лечения опухоль глазничной области слева сократилась до 40 × 50 мм, исчезла инфильтрация окружающих

тканей. При КТ, проведенной 28.11.2019 на 64-срезовом аппарате GE LightSpeed VCT, в сравнении с данными от 09.07.2019 констатировано уменьшение размеров патологической зоны нижнего века, распространяющейся в левую орбиту, в придаточные пазухи, с 63 × 56 × 54 до 48 × 35 × 50 мм, уменьшение объема опухоли на 78 % по RECIST 1.1 [11]. Наблюдалась тенденция к некоторому повышению плотности структуры опухолевого компонента в полости орбиты (с +12...+30 до +29...+44 HU).

Визуализирована инфильтрация клетчатки самой орбиты без четкой дифференцировки левого глазного яблока как анатомической структуры. Глазодвигательные мышцы левой орбиты не дифференцировались, в толще патологической зоны определялись фрагменты зрительного нерва. Отмечена остеодеструкция, частичный остеолитизис с фрагментацией стенок левой орбиты (всех, кроме верхней).

Прием висмодегиба в дозе 150 мг был продолжен. Контрольный осмотр в марте 2020 года. При осмотре опухоль в глазничной области не определяется, полная эпителизация области глазницы, сохраняется дефект медиальной стенки орбиты 2 × 1 см. По данным ПЭТ-КТ от 28.03.2020 определяется неоднородная мягкотканная зона в левой орбите размерами 36 × 27 × 28 мм, с высоким накоплением РФП SUV_{max} 13.0, без дифференцировки глазного яблока, глазодвигательных мышц, с остеолитическими изменениями стенок самой орбиты различной степени — уменьшение объема опухоли в срав-

нении от исходного объема по данным КТ от 09.07.2019 на 82 % по RECIST 1.1.

В настоящее время больной продолжает прием висмодегиба. Из нежелательных явлений у пациента в течение 3 нед приема препарата наблюдалось снижение аппетита. Со слов пациента, аппетит восстановился через 4 мес после начала приема препарата. Нарушений показателей общего и биохимического анализа крови за период приема препарата не выявлено.

Заключение

Основными методами радикального лечения БКРК являются хирургический и лучевой, однако при исчерпании их возможностей или наличии противопоказаний применение ингибиторов сигнального пути Hedgehog может рассматриваться как метод выбора терапии местно-распространенного БКРК, так как благоприятно влияет на прогноз и качество жизни пациентов.

ЛИТЕРАТУРА / REFERENCES

1. Состояние онкологической помощи населению России в 2018 году. Под ред. А.Д. Каприна, В.В. Старинского, Г.В. Петровой. М., 2019. 235 с. [The status of cancer care for the population of Russia in 2018. Ed. by A.D. Kaprin, V.V. Starinskii, G.V. Petrova. Moscow, 2019. 235 p. (In Russ.)].
2. Kim D.P., Kus K.J.B., Ruiz E. Hematol basal cell carcinoma review. Hematol Oncol Clin North Am 2019;33(1):13–24. DOI: 10.1016/j.hoc.2018.09.004.
3. Skoda A.M., Simovic D., Karin V. et al. The role of the Hedgehog signaling pathway in cancer: a comprehensive review. Bosn J Basic Med Sci 2018;18(1):8–20. DOI: 10.17305/bjbm.2018.2756.
4. Снарская Е.С., Полубояров А.А. Молекулярные механизмы развития базально-клеточной карциномы, ассоциированной с наследственными синдромами. Российский журнал кожных и венерических болезней 2014;(3):4–8. [Snarskaya E.S., Poluboyarov A.A. Molecular mechanisms of development of basal-cell carcinoma associated with hereditary syndromes. Rossiyskiy zhurnal kozhnykh i venericheskikh bolezney = Russian Journal of Skin and Venereal Diseases 2014;(3):4–8. (In Russ.)].
5. Рак кожи базальноклеточный и плоскоклеточный. Клинические рекомендации Минздрава России. Доступно по: http://www.oncology.ru/association/clinical-guidelines/2018/rak-kozhi-bazalnokletochnyj-i-ploskokletochnyj_pr2018.pdf. [Basal cell and squamous cell skin cancer. Clinical guideline of the Ministry of Health of Russia. Available at: http://www.oncology.ru/association/clinical-guidelines/2018/rak-kozhi-bazalnokletochnyj-i-ploskokletochnyj_pr2018.pdf. (In Russ.)].
6. Tanese K. Diagnosis and management of basal cell carcinoma. Curr Treat Options Oncol 2019;20(2):13. DOI: 10.1007/s11864-019-0610-0.
7. Sekulic A., Mangold A.R., Northfelt D.W., LoRusso P.M. Advanced basal cell carcinoma of the skin: targeting the hedgehog pathway. Curr Opin Oncol 2013;24:218–23. DOI: 10.1097/CCO.0b013e32835ff438.
8. Meiss F., Andrlóv H., Zeiser R. Vismodegib. Recent Results Cancer Res 2018;211:125–39. DOI: 10.1007/978-3-319-91442-8_9.
9. Sekulic A., Migden M.R., Basset-Seguín N. et al. Long-term safety and efficacy of vismodegib in patients with advanced basal cell carcinoma: final update of the pivotal ERIVANCE BCC study. BMC Cancer 2017;17(1):332. DOI: 10.1186/s12885-017-3286-5.
10. Basset-Seguín N., Hauschild A., Grob J.J. et al. Vismodegib in patients with advanced basal cell carcinoma (STEVIE): a pre-planned interim analysis of an international, open-label trial. Lancet Oncol 2015;16(6):729–36. DOI: 10.1016/S1470-2045(15)70198-1.
11. Eisenhauer E.A., Therasse P., Bogaerts J. et al. New response evaluation criteria in solid tumours: revised RECIST guideline (version 1.1). Eur J Cancer 2009;45(2):228–47. DOI: 10.1016/j.ejca.2008.10.026.

Вклад авторов

Ш.И. Мусин: разработка концепции научной работы с внесением интеллектуального содержания, анализ клинического случая, написание статьи;

Н.А. Шарафутдинова, А.В. Султанбаев: анализ клинического случая, написание статьи;

С.В. Осокин: анализ клинического случая;

Б.А. Ибрагимов: анализ рентгенологических данных, написание статьи;

К.В. Меньшиков: разработка концепции научной работы с внесением интеллектуального содержания, написание статьи;

Р.Т. Аюпов: разработка концепции научной работы с внесением интеллектуального содержания.

Authors' contributions

Sh.I. Musin: development of the concept of scientific work, introduction of intellectual content, analysis of a clinical case, article writing;

N.A. Sharafutdinova, A.V. Sultanbaev: analysis of a clinical case, article writing;

S.V. Osokin: analysis of a clinical case;

B.A. Ibragimov: analysis of radiological data, article writing;

K.V. Menshikov: development of the concept of scientific work, introduction of intellectual content, article writing;

R.T. Ayupov: development of the concept of scientific work, introduction of intellectual content.

ORCID авторов / ORCID of authors

Ш.И. Мусин / Sh.I. Musin: <https://orcid.org/0000-0003-1185-977X>

Н.А. Шарафутдинова / N.A. Sharafutdinova: <https://orcid.org/0000-0002-9174-4026>

А.В. Султанбаев / A.V. Sultanbaev: <https://orcid.org/0000-0003-0996-5995>

С.В. Осокин / S.V. Osokin: <https://orcid.org/0000-0003-4639-962X>

Б.А. Ибрагимов / B.A. Ibragimov: <https://orcid.org/0000-0002-4586-7375>

К.В. Меньшиков / K.V. Menshikov: <https://orcid.org/0000-0003-3734-2779>

Р.Т. Аюпов / R.T. Ayupov: <https://orcid.org/0000-0002-6769-7194>

Конфликт интересов. Авторы заявляют об отсутствии конфликта интересов.

Conflict of interest. The authors declare no conflict of interest.

Финансирование. Работа выполнена без спонсорской поддержки.

Financing. The work was performed without external funding.

Соблюдение прав пациентов. Пациент подписал информированное согласие на публикацию своих данных.

Compliance with patient rights. The patient gave written informed consent to the publication of his data.

Статья поступила: 24.12.2020. **Принята к публикации:** 09.02.2021.

Article submitted: 24.12.2020. **Accepted for publication:** 09.02.2021.