

МИКРОХИРУРГИЧЕСКИЕ ПОРТОКАВАЛЬНЫЕ АНАСТОМОЗЫ ПРИ ПОРТАЛЬНОЙ ГИПЕРТЕНЗИИ (ЭКСПЕРИМЕНТАЛЬНОЕ ИССЛЕДОВАНИЕ)

А.А. Третьяков, И.И. Каган, П.В. Нагорнов, В.С. Смолевский

ГБОУ ВПО Оренбургская государственная медицинская академия

Третьяков Анатолий Андреевич,

зав. кафедрой хирургии, д-р мед. наук, профессор,
заслуж. врач РФ,
460000, Россия, г. Оренбург, ул. Советская, д.б,
тел. 8 (3532) 70-31-76,
e-mail: Anatoly-tretyakov@mail.ru

Каган Илья Иосифович,

профессор кафедры оперативной хирургии и клинической
анатомии им. С.С. Михайлова, д-р мед. наук, профессор,
заслуж. деятель науки РФ,

Нагорнов Павел Владимирович,

ассистент кафедры госпитальной хирургии, урологии,
канд. мед. наук,

Смолевский Владимир Сергеевич,

врач-хирург ООПТД, заочный аспирант кафедры хирургии

На 54 органокомплексах трупов людей изучены топографо-анатомические особенности селезеночной, почечной и верхней брыжеечной вен, их морфологические характеристики, гистотопографические характеристики сосудистых сплено- и мезентерикоренальных анастомозов, параметров их герметичности и механической прочности.

Экспериментальная часть исследований выполнена на 48 беспородных собаках в 5 сериях экспериментов. Проведен анализ морфологического и функционального состояния усовершенствованных вариантов сосудистых анастомозов в ближайшем и отдаленном периодах после операции.

Ключевые слова: портальная гипертензия, микрохирургия, сосудистые анастомозы.

MICROSURGICAL PORTOCAVAL ANASTOMOSES IN PORTAL HYPERTENSION (EXPERIMENTAL INVESTIGATION)

A.A. Tretyakov, I.I. Kagan, P.V. Nagornov, V.S. Smolevskiy

Orenburg State Medical Academy

The section on anatomy justification of microsurgical spleno- and mesorenal anastomosis performed on a section material (54 human cadavers). The study of topography and anatomy features of splenic, renal and superior mesenteric veins were conducted, their morphological characteristics, the histology characteristics of vascular anastomoses, the parameters of their tightness and mechanical strength. Experimental studies carried out on 48 mongrel dogs. There have been five sets of experiments. The analyses of morphological and functional status of improved vascular anastomoses in the short and long periods after surgery were accomplished.

Keywords: portal hypertension, microsurgery, vascular anastomoses.

Введение

В настоящее время декомпрессионные венозные анастомозы занимают уверенную позицию в современном лечении и профилактике кровотечений у больных с внепеченочной формой портальной гипертензии [1,5,6,7]. Однако до настоящего

времени выбор оптимального варианта портокавального шунтирования остается предметом непрекращающихся дискуссий [2,3,6,7]. Это обусловлено чрезвычайной сложностью проблемы, в частности особенностями патогенеза и клинического течения портальной гипертензии. Одной из наиболее

частых причин кровотечения из верхних отделов желудочно-кишечного тракта является внепеченочная портальная гипертензия, характеризующаяся высоким портальным давлением. У этой категории больных portoкавальное шунтирование остается операцией выбора [5,9]. Наиболее оптимальными являются селективные анастомозы с корнями воротной вены, среди которых особую роль играют спленоренальные [5,9]. Тем не менее, аномалии сосудов портальной и кавальной систем, вовлечение их в различные патологические процессы могут явиться противопоказанием к наложению классических методов portoкавального шунтирования [6,9,10,11]. Альтернативной методикой в данном случае может явиться мезентерикоренальное шунтирование, суть которого заключается в создании анастомоза между брыжеечной и левой почечными венами [5,9].

Однако анастомозы с корнями воротной вены сопровождаются значительным числом осложнений, среди которых тромбоз анастомозов и рецидиву гастроэзофагеальных кровотечений принадлежит основная роль. Поэтому авторы особое внимание уделяют внешней фиксации соустьев и применению микрохирургической техники [4].

Цель исследования

Анатомо-экспериментальное обоснование и разработка новых микрохирургических спленоренальных и мезентерикоренальных анастомозов при портальной гипертензии.

Материалы и методы

Исследование выполнено на 102 объектах, из которых 54 - трупы людей и 48 - беспородные собаки. Выполнено 5 серий экспериментов по разработке и обоснованию 4 новых сплено- и мезентерикоренальных анастомозов: каркасный дистальный спленоренальный анастомоз (патент № 2321360); каркасный проксимальный спленоренальный анастомоз (патент №2319464); каркасный проксимальный спленоренальный анастомоз (патент № 2319464); каркасный конце-концевой мезентерикоренальный анастомоз (патент №248368); каркасный конце-боковой мезентерикоренальный анастомоз.

Разработку и анатомическое обоснование новых способов микрохирургических сплено- и мезентерикоренальных анастомозов сначала осуществляли на органокомплексах трупов людей. На секционном материале были изучены взаимоотношения селезеночной и левой почечной вен, верхней брыжеечной и левой почечной вен, морфометрические данные и индивидуальные анатомические особенности этих сосудов.

Применительно к созданию спленоренального анастомоза были измерены: длина и диаметр селезеночной и левой почечной вен; расстояние от ворот левой почки до впадения левой яичковой (яичниково) вены; расстояние между селезеночной веной и левой почечной веной на уровне ворот почки.

Применительно к созданию мезентерикоренального анастомоза были измерены следующие

параметры: длина и диаметр верхней брыжеечной вены и левой почечной вены, расстояние между верхней брыжеечной и левой почечной венами, толщина стенок этих сосудов.

Герметичность и механическая прочность анастомозов изучались методом гидропрессии, точность сопоставления сосудистых стенок – гистотопографическим методом.

Экспериментальная часть исследования выполнена на 48 беспородных собаках. Операции на животных выполнялись на модели портальной гипертензии, которая создавалась путем дозированного стенозирования просвета общего ствола воротной вены в течение 60 суток.

Все разработанные способы portoкавального шунтирования выполнялись с сохранением почки и «селезенки» наружным каркасным устройством из деминерализованной кости.

Животных наблюдали в сроки 7, 14, 30 суток и 10 месяцев после операции. Из опыта животных выводили передозировкой рометара.

Операции на животных выполнены с использованием операционного микроскопа фирмы «Аско», под оптическим увеличением от 8 до 15 крат, монофиламентной полипропиленовой и синтетической нити «Prolen».

Морфометрию анатомических стриктур венозных анастомозов проводили окуляром - микрометром микроскопа МБС-2.

В процессе проведения опытов на животных для оценки функциональных возможностей создаваемых анастомозов во все сроки наблюдений использованы методы исследования, применяемые в клинической практике (операционная портоманометрия и портография).

Результаты и обсуждение

Топографоанатомическое обоснование сплено- и мезентерико-ренальных анастомозов.

При выполнении различных этапов операции на органокомплексах учитывались топографоанатомические взаимоотношения сосудов портальной и кавальной систем, морфометрические особенности сосудистых стенок селезеночной, верхней брыжеечной и почечной вен.

Выявлено 3 основных типа формирования воротной вены:

1. Нижняя брыжеечная вена сливается с селезеночной, образуют общий ствол, к которому затем присоединяется верхняя брыжеечная вена (60,7% случаев);

2. Верхняя и нижняя брыжеечная вены сшиваются и образуют общий брыжеечный ствол, в который затем впадает селезеночная вена (32,5%);

3. Селезеночная и нижняя брыжеечная вена впадают в верхнюю брыжеечную вену, образуя общий ствол (6,8%).

Тип формирования воротной вены играет принципиальную роль в создании сплено- и мезентерикоренальных анастомозов. При создании спленоренальных анастомозов важное значение имеет расположение селезеночной вены относительно

поджелудочной железы. Наиболее благоприятным вариантом формирования воротной вены для создания мезентерикоренального анастомоза является первый тип.

При изучении диаметра верхней брыжеечной вены в среднем он был равен $10,7 \pm 1,8$ мм, а длина её составила $37,0 \pm 1,1$ мм. Среднее значение диаметра левой почечной вены составило $10,6 \pm 1,79$ мм.

При изучении длины левой почечной вены максимальное значение её составило 110,0 мм, минимальное – 60,0 мм. В среднем длина сосуда равнялась $78 \pm 3,2$ мм.

Длина селезеночной вены оказалась равной $145 \pm 0,4$ мм, диаметр – $5,0 \pm 0,3$ мм. Расстояние между селезеночной и левой почечной венами на уровне ворот почки составило $53 \pm 0,4$ мм. Расстояние между верхней брыжеечной веной и левой почечной у места впадения яичковой (яичниковой) вены составило $38,2 \pm 2,2$ мм.

С помощью гистотопографического исследования были измерены показатели толщины стенок почечной, верхней брыжеечной и селезеночной вен в местах анастомозирования сосудов.

Толщина стенки левой почечной вены составила 840 ± 50 мкм. При этом толщина адвентиции равнялась 159 ± 14 мкм, толщина медиы - 602 ± 20 мкм, а толщина интимы - 79 ± 14 мкм. При изучении толщины стенки верхней брыжеечной вены были получены следующие результаты: толщина адвентиции была равной 141 ± 16 мкм, толщина медиы - 570 ± 18 мкм, толщина интимы - 63 ± 15 мкм.

В целом толщина стенки брыжеечной вены составила 774 ± 61 мкм. Толщина стенки селезеночной вены оказалась в 3 раза меньше почечной - 240 ± 40 мкм.

Исследования, проведенные на органокомплексах трупов людей, показали возможность выполнения новых способов сплено- и мезентерикоренальных анастомозов у человека, возможность точного сопоставления концов сосудов, сохраняя достаточный сосудистый просвет, обеспечивая высокую герметичность и механическую прочность анастомозов (рис. 1). Результаты этого раздела исследования позволили приступить к апробации операций на экспериментальных животных.

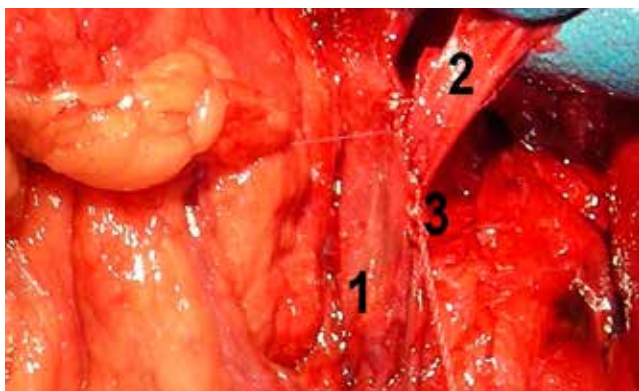


Рис. 1. Мезентерикоренальный анастомоз «конец в бок». Секционный материал. 1 - верхняя брыжеечная вена; 2 - левая почечная вена; 3 - зона анастомоза

Экспериментальное обоснование сплено- и мезентерикоренальных анастомозов

Для изучения влияния методики и техники формирования анастомоза на возникновение таких послеоперационных осложнений, как тромбоз и стенозирование его просвета, из арсенала методов лечения сознательно было исключено применение антикоагулянтов. Все это ставило эксперимент в достаточно жесткие условия, создавало прямую зависимость результатов операции от метода и техники формирования анастомозов.

Все реконструктивные операции выполнялись на фоне портальной гипертензии, модель которой была разработана в 1-й серии эксперимента. В среднем исходная цифра портального давления составила $175 \pm 2,05$ мм вод. ст. (при норме $10 \pm 0,63$ мм вод. ст.), на интраоперационной портограмме отмечено увеличение диаметра селезеночной вены проксимальнее места стенозирования, появление девиации её ствола, рефлюкс контрастного вещества в коронарную вену желудка, обеднение сосудистого рисунка печени.

При выполнении интраоперационной портографии в намеченные контрольные сроки после операции анастомозы были проходимы во все сроки послеоперационного периода, не отмечалось их деформации и сужения. Хорошо контрастировались селезеночная и левая почечная вены, верхняя брыжеечная и почечная вены, а также нижняя полая вена, в которую осуществлялся сброс крови (рис. 2).

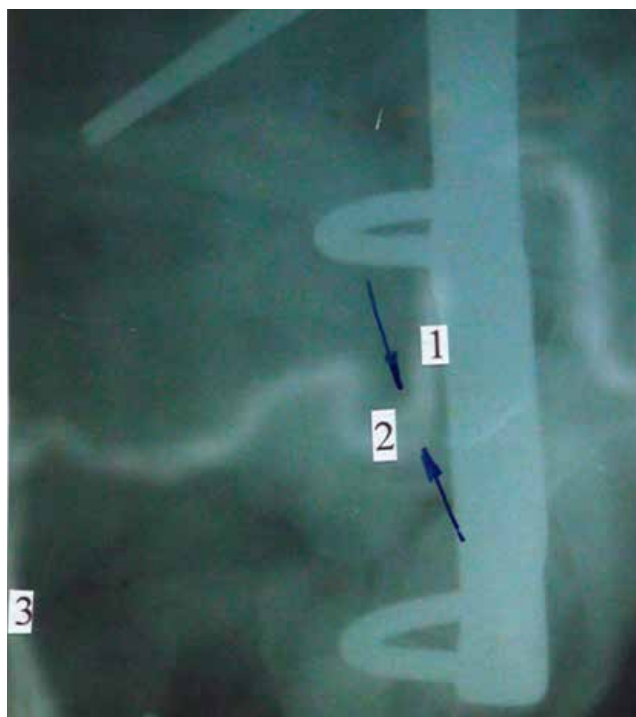


Рис. 2. Интраоперационная портография. Дистальный спленоренальный анастомоз, срок - 6 месяцев. Стрелкой указаны: 1 - селезеночная вена, 2 - почечная вена, 3 - нижняя полая вена

Средний показатель герметичности спленоренальных и мезентерикоренальных анастомозов составил 350 ± 20 мм вод. ст., механической прочности

- 360 ± 20 мм вод. ст. При измерении портального давления у животных с функционирующими анастомозами отмечалось постепенное снижение портального давления в течение первого месяца после операции в 2,5-3 раза и сохранялось на цифрах 60-70 мм вод. ст.

Гистопография микрохирургических анастомозов

Гистопографическое исследование позволило определить сопоставимость сосудистых стенок, изучить динамику заживления микрохирургических анастомозов по сравнению с традиционными.

Срастание сосудистых стенок происходит за счет минимального количества соединительной ткани, без деформации и сужения соустья. Полное срастание сшиваемых сосудов происходит к 14 суткам. Начиная с этого времени, гистопографическая картина остается неизменной во все сроки наблюдения (рис. 3).

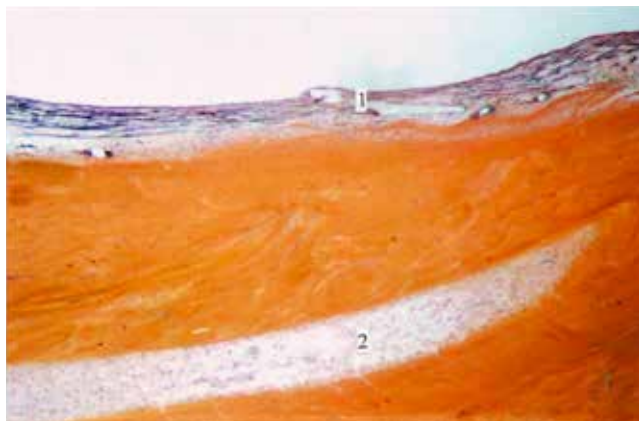


Рис. 3. Проксимальный спленоренальный анастомоз. Срок - 30 суток. Окраска по Ван-Гизону. 1 - зона анастомоза; 2 - деминерализованная кость

Формирование соединительнотканной капсулы вокруг каркаса из деминерализованной кости происходит к 30 суткам. Деминерализованная аллокость не вызывает выраженной реакции со стороны организма за счет низких антигенных свойств.

Выводы

1. Разработанные органосохраняющие спленоренальные и мезентерикоренальные анастомозы обеспечивают адекватный венозный отток из портальной системы в кавальную при сохранении почки и селезенки без нарушения их функции.

2. Использование каркасного устройства в сочетании с микрохирургической техникой позволяет добиваться стойкой проходимости соустья, точное

сопоставление концов анастомозируемых сосудов, достаточный сосудистый просвет, высокую герметичность и механическую прочность.

Список литературы

1. Ерамишанцев А.К. Портокавальное шунтирование у больных с внепеченочной портальной гипертензией // Российский журнал гастроэнтеролог, гепатол., колопроктол. – 1995. – № 2. – С.60-64.
2. Ерамишанцев А.К., Киценко Е.А., Нечаенко А.М. Операции на пищеводе и желудке у больных с портальной гипертензией // Клинич. перспективы гастроэнтерол., гепатол. – 2002. – № 6. – С. 8-14.
3. Ерамишанцев А.К. Развитие проблемы хирургического лечения кровотечений из варикозно расширенных вен пищевода и желудка // Анн. хир. гепатол. – 2007. – Т. 12. - №2. – С. 8-16.
4. Назыров Ф.Г., Девятов А.В., Ибадов Р.А. и др. Новые варианты разобщающих операций у больных циррозом печени с угрозой пищевого кровотечения // Анналы хирургической гепатологии. – 2004. – Т. 9. - №2. – С. 225.
5. Пациора М.Д. Хирургия портальной гипертензии. - М.: Медицина, 1984. – 467 с.
6. Разумовский А.Ю., Рачков В.Е., Феоктистова Е.В. и др. Хирургическое лечение острых кровотечений при портальной гипертензии у детей // Анналы хирургической гепатологии. – 2007. – Т.12. - №3. – С. 104.
7. Сухов М.Н., Дроздов А.В., Лывина И.П. и др. Распространенный флеботромбоз у детей с внепеченочной портальной гипертензией: клиника, диагностика, лечение // Педиатрия. – 2010. – Т.89. - № 2. – С. 65-70.
8. Шерцингер А.Г., Жигалова С.Б., Коршунов И.Б. и др. Лечение и профилактика кровотечения у больных портальной гипертензией // Вестник хирургической гастроэнтерологии. – 2009. – №1. – С. 5-9.
9. Mesorenal shunt using inferior mesenteric vein and left renal vein in a case of LDLT / H. Kanazawa, Y. Takada, Y. Ogura et al. //Transplant International. – 2009. – Vol. 22. – I. 12. – P. 1189-1192.
10. Rahmani O. Distal inferior mesenteric veins to renal vein shunt for treatment of bleeding anorectal varices: case report and review of literature / O. Rahmani, L.M. Wolpert, D. Drezner // Journal of vascular surgery official publication the Society for Vascular Surgery and International Society for Cardiovascular Surgery North American Chapter. – 2002. – Vol. 36. – I. 6. – P. 1264-1266.