

ЖЕЛЕЗИСТАЯ ГИПЕРПЛАЗИЯ ЭНДОМЕТРИЯ. ДИАГНОСТИКА, КЛИНИКА, ЛЕЧЕНИЕ

**В.А. Пушкарев, Г.Т. Мустафина, Ш.М. Хуснутдинов,
Е.В. Кулавский, И.М. Мазитов, Е.К. Голов, А.В. Пушкарев**

ГБУЗ Республиканский клинический онкологический диспансер, г. Уфа
ГБУЗ МЗ РБ Городская клиническая больница № 21, г. Уфа
ГБОУ ВПО Башкирский государственный медицинский университет,
кафедра акушерства и гинекологии ИПО, кафедра онкологии с курсами
онкологии и патологической анатомии ИПО, г. Уфа

Пушкарев Василий Александрович,

зав. отделением оперативной гинекологии РКОД, д-р мед. наук,
450079, Россия, Респ. Башкортостан, г. Уфа, Пр. Октября, д. 73/1,
тел. 8 (347) 237-30-35,

e-mail: rkod@mail.ru

Мустафина Гульнара Талгатовна,

глав. врач ГКБ №21, канд. мед. наук,

Хуснутдинов Шамиль Мазгутович,

доцент кафедры онкологии с курсами онкологии и патологической
анатомии ИПО БГМУ, канд. мед. наук,

Кулавский Евгений Васильевич,

доцент кафедры акушерства и гинекологии ИПО БГМУ,
канд. мед. наук,

Мазитов Ильдус Маратович,

аспирант кафедры онкологии с курсами онкологии
и патологической анатомии ИПО БГМУ,

e-mail: mazitov.ildus82@mail.ru

Голов Евгений Константинович,

врач-интерн кафедры онкологии с курсами онкологии
и патологической анатомии ИПО БГМУ

Пушкарев Александр Васильевич,

магистр кафедры «Э4» МГТУ им. Н.Э. Баумана

Представлены результаты обследования и лечения 105 пациенток с железистой гиперплазией эндометрия. Возраст женщин колебался от 24 до 55 лет, в среднем был равен 42,3±3,1 года; в репродуктивном возрасте находилась 61 больная, в периоде перименопаузы-44. Диагноз железистой гиперплазии эндометрия (ЖГЭ) установлен на основании данных УЗИ, ТВУЗИ, гистероскопии, морфологического исследования соскоба слизистой оболочки матки. Всем пациенткам проводилась гормонотерапия в течение 6 месяцев: эстроген-гестагенами, антиэстрогенами, гестагенами, прогестагенами. Эффективность у больных репродуктивного возраста отмечена у 43 (70,5%) пациенток, у больных в перименопаузе – у 30 (68,2%).

У 34,8% пациенток выявлен рецидив ЖГЭ (за период от 1 до 3 лет). Им была выполнена трансцервикальная электрохирургическая резекция (абляция) эндометрия. Результаты абляции эндометрия показали эффективность операции у 90,6% больных. Таким образом, при отсутствии лечебного эффекта гормонотерапии, рецидивах маточных кровотечений и железистой гиперплазии эндометрия высокой эффективностью обладает гистероскопическая операция-резекция (абляция) эндометрия.

Ключевые слова: гиперплазия эндометрия, диагностика, клиника, лечение.

GLANDULAR HYPERPLASIA OF ENDOMETRIUM. DIAGNOSTIC, CLINIC, TREATMENT

**V.A. Pushkarev, G.T. Mustafina, Sh.M. Khusnutdinov, E.V. Kulavskiy,
I.M. Mazitov, E.K. Golov, A.V. Pushkarev**

Oncology Clinical Dispensary of the Republic of Bashkortostan, Ufa
Clinical Hospital № 21, Ufa

Bashkir State Medical University, Department of Obstetrics and Gynecology, Oncology Chair with
Oncology and Pathoanatomy Courses, Ufa

The results of examination and treatment of 105 patients with glandular hyperplasia of the endometrium, have done. The age of women ranged from 24 to 55 years, the average was equal to 42.3 +3.1 years ; reproductive age was 61 patients, 44 - menopausal period. The diagnosis of glandular endometrial hyperplasia (ZHE) is set on the basis of ultrasound TVUZI, hysteroscopy, morphological study scraping the uterine mucosa. All patients carried hormone therapy for 6 months: estrogen- progestin, antiestrogen , progestin, progestogens. Efficacy in patients of reproductive age was observed in 43 (70.5 %) patients, in patients with perimenopausal - in 30 (68.2 %) coses.

In 34,8% patients relapse glandular hyperplasia of the endometrium (for the period from 1 to 3 years). Transcervical electrosurgical resection (ablation) of the endometrium were performed. The results showed the effectiveness of endometrial ablation surgery in 90.6% of patients. Thus, in the absence of therapeutic effect of hormone therapy, recurrent uterine bleeding and endometrial hyperplasia, glandular, has hysteroscopic resection surgery (ablation) of the endometrium the high efficacy.

Keywords: endometrial hyperplasia, diagnosis, manifesfation, treatment.

Введение

Железистая гиперплазия эндометрия (ЖГЭ) является самым частым вариантом гиперпластических изменений слизистой матки и означает синдром, характеризующийся избыточным эстрогенным влиянием на эндометрий [3, 4]. Различные виды гиперплазии функционального слоя эндометрия - это структуры, не наблюдающиеся при нормальном менструальном цикле. При данной патологии имеются ясно выраженные признаки повышенной пролиферации, функциональный и базальный слои не дифференцируются. Гиперплазия эндометрия (ГЭ) возникает как реакция слизистой на более продолжительную, чем в норме, гормональную стимуляцию [3,4,6].

Основу патогенеза гиперпластических процессов эндометрия составляет ановуляция, реже – недостаточность лютеиновой фазы, формирование которых обуславливают нарушения центральных механизмов регуляции репродуктивной системы. При длительном повышении уровня эстрогенов в эндометрии нередко возникают различные гормоноассоциированные патологические состояния. Продолжительное действие эстрогенов приводит к выраженной пролиферации эндометрия, которая в отсутствие уравновешивающего действия прогестерона прогрессирует до состояния железистой гиперплазии и может служить фоном для формирования атипической гиперплазии и рака эндометрия [3,4,5,6].

В период полового созревания к развитию гиперпластических процессов эндометрия в основном приводит ановуляция по типу атрезии фолликулов, что сопровождается пролонгированной стимуляцией эндометрия низкими дозами эстрогенов и прогестеронодефицитным состоянием. Клиническая картина характеризуется длительными (более 7 дней), обильными и анемизирующими ациклическими маточными кровотечениями. Ановуляторные менструальные циклы при склерокистозе яичников приводят к развитию такой же картины. В преклимактерическом периоде, наоборот, происходят кратковременные выбросы высоких доз эстрогенов, оказывающих интенсивную стимуляцию с выраженным увеличением объема пролиферативного эндометрия – активная ЖГЭ. Этот же тип железистой

стой гиперплазии, только в постоянном (хроническом) варианте, наблюдается при эндометриозе и ювенильных маточных кровотечениях. Особого внимания заслуживают гиперпластические процессы эндометрия в постменопаузальном периоде, причиной которых в основном бывают гормонально-активные структуры яичников (стромальная гиперплазия, текаматоз, тека- и гранулезоклеточные опухоли) или обменно-эндокринные нарушения (ожирение, дизэнцефальная патология) [4,7,11,12].

Основными методами диагностики ГПЭ на современном этапе являются трансвагинальные УЗИ (ТВУЗИ), компьютерная томография (КТ), магнитно-резонансная томография (МРТ), гистероскопия [4,8,9,10].

Как правило, больные с гиперпластическими процессами эндометрия в детородном и климактерическом периодах жалуются на длительные кровянистые выделения, совпадающие с менструациями, либо наступающие после их задержки; некоторые женщины отмечают появление межменструальных кровянистых выделений. В период менопаузы кровянистые выделения из половых путей могут появиться в самые различные сроки после прекращения менструаций (от 1 года до 20 лет и более), и какой-либо определенной закономерности в развитии гиперпластических процессов в зависимости как от возраста, так и от длительности менопаузы, отметить не удается [3,4,5,6,7].

Методы терапии ГПЭ разнообразны, начиная с простого выскабливания эндометрия с последующим динамическим наблюдением и заканчивая пангистерэктомией. Гиперплазия эндометрия, за исключением атипической, редко переходит в рак и зачастую подвергается обратному развитию. По данным некоторых авторов, терапевтический эффект кюретажа составляет не более 60%, и это обосновывает необходимость проведения последующей гормонотерапии [1,2,5,10,11,12].

Консервативные методы лечения ГПЭ направлены на нормализацию состояния эндометрия, регуляцию ритма менструаций и профилактику маточных кровотечений, которые являются одной из основных причин обращения женщин к акушеру-гинекологу.

В последние годы значительно расширился ар-

Таблица 1

Распределение больных гиперпластическими процессами эндометрия в зависимости от возраста

Возраст, лет	До 30		31-35		36-40		41-45		46-50		51-55		Всего	
	абс.	%	абс.	%	абс.	%	абс.	%	абс.	%	абс.	%	абс.	%
Количество	4	3,8	17	16,2	19	18,1	21	20,0	26	24,8	18	17,1	105	100

сенал гормональных препаратов, применяемых для лечения ГПЭ. В терапии ГПЭ одно из ведущих мест занимают лекарственные препараты с прогестагенными свойствами. Широкое применение прогестагенов основано на их выраженном антипролиферативном эффекте на эндометрий, который реализуется посредством механизмов, схожих с влиянием прогестерона на эстроген-опосредованную клеточную пролиферацию [1,2,10,12].

Цель исследования

Оптимизация тактики ведения больных с железистой гиперплазией эндометрия.

Материалы и методы

Обследовано и проведено лечение 105 больным с железистой гиперплазией эндометрия. Возраст пациенток колебался от 24 до 55 лет, в среднем был равен $42,3 \pm 3,1$ года; в репродуктивном периоде находилась 61 больная и в периоде перименопаузы – 44 (таблица 1).

Результаты и обсуждение

Раннее начало менархе (до 11 лет) отмечалось у 5 (4,8%) пациенток, позже 17 лет – у 3 (2,9%), средний возраст – $14,2 \pm 0,66$ года; длительность менструации составляла от 3 до 8 дней, в среднем – $4,9 \pm 0,18$ дня; длительность менструального цикла – от 21 до 32 дней, в среднем – $27,8 \pm 0,56$ дня. Ановуляторные циклы в анамнезе встречались у 11 (10,5%) пациенток. Роды в анамнезе отсутствовали у 10 (9,5%) женщин, аборт – у 11 (10,5%).

Из сопутствующих экстрагенитальных заболеваний ожирение встречалось у 32 (30,5%) больных, болезни желудочно-кишечного тракта – у 22 (21,0%), гипертоническая болезнь – у 10 (9,5%), сахарный диабет – у 8 (7,6%). Из гинекологических заболеваний в анамнезе миома матки была у 28 (26,7%) больных, эндометриоз – у 19 (18,1%), воспалительные заболевания (метроэндометрит, сальпингоофорит) – у 15 (14,3%), нарушения менструального цикла – у 11 (10,5%), бесплодие – у 8 (7,6%), поликистоз яичников – у 5 (4,8%).

Диагноз железистой гиперплазии эндометрия установлен на основании данных УЗИ, ТВУЗИ, гистероскопии, морфологического исследования соскоба слизистой оболочки матки.

Всем пациенткам проводилась диагностическая гистероскопия с отдельным диагностическим выскабливанием слизистой матки. Показаниями к проведению гистероскопии явились различные нарушения менструального цикла, кровянистые выделения из половых путей, данные ультразвукового обследования.

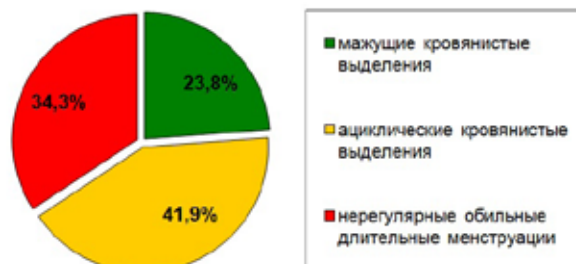


Рис. 1. Клинические проявления железистой гиперплазии эндометрия у обследованных пациенток

Клинические проявления гиперплазии эндометрия у обследованных больных представлены на рис. 1.

Чаще клинические проявления были связаны с сопутствующими гинекологическими заболеваниями (миома матки, поликистоз яичников, аденомиоз).

Гистероскопическая картина была различной и зависела от распространенности гиперплазии (очаговая или диффузная), наличия кровотечения и его длительности.

В анамнезе у 52 (49,5%) обследованных было от 2 до 4 отдельных диагностических выскабливаний слизистой матки по поводу различных нарушений менструального цикла, выявлялись гиперпластические процессы эндометрия.

При гистологическом исследовании слизистой матки у всех пациенток была выявлена железистая гиперплазия эндометрия, им была назначена гормональная терапия различными препаратами (I этап лечения). Через 6 месяцев на фоне гормонотерапии проводилась контрольная гистероскопия с отдельным диагностическим выскабливанием слизистой матки. Перечень использованных гормональных препаратов и их эффективность представлены в таблице 2.

Эстроген-гестагены (монофазные КОК) применяли в течение 6 месяцев в циклическом режиме. Они оказывают постоянное (нециклическое) действие на уровень гонадотропинов, незначительно его снижая, препятствуя пролиферации эндометрия (Логест, Новинет, Марвелон).

Лечение осуществлялось также гестагенами, производными прогестерона и 19-норстероидов. Чистый гестаген дюфастон назначался в дозе 10-20 мг в день с 5 по 26-й дни менструального цикла в течение 6 месяцев (после диагностического выскабливания стенок матки).

Даназол – синтетическое производное 17 α -этинилэстрадиола - вызывает состояние гипогонадизма и атрофические изменения эндометрия. Препарат назначался по 400 мг в сутки в течение 6 месяцев непрерывно.

17-оксипрогестерона капронат (17 ОПК) обладает противоопухолевым действием, угнетает синтез ДНК в клетках опухоли. Применялся по 250 мг внутримышечно 2 раза в неделю во вторую фазу менструального цикла в течение 3-6 месяцев.

Медроксипрогестерона ацетат (МПА) – противоопухолевый препарат - является гестагенным средством, не обладает эстрогенной активностью.

Подавляет секрецию гипофизарных гонадотропинов, что предотвращает созревание фолликулов, вызывая ановуляцию у женщин детородного возраста. Назначался по 100 мг 2 раза в неделю в течение 3-6 месяцев в непрерывном режиме.

На II этапе гормонального лечения женщинам репродуктивного возраста с целью восстановления овуляторного цикла назначался кломифен, действие которого основано на блокаде рецепторов эстрадиола. После его отмены по механизму обратной связи происходит усиление секреции ГнРГ, что нормализует выброс ЛГ и ФСГ и, соответственно, рост и созревание фолликулов. Препарат применялся с 5 по 9-й дни менструального цикла по 50 мг в сутки в течение 2-3 месяцев. Данный метод лечения применен у 14 пациенток.

Таблица 2

Эффективность различных гормональных препаратов в лечении железистой гиперплазии эндометрия

Гормональный препарат	Длительность лечения (мес.)	Возраст до 45 лет (n = 61)		Возраст от 46 до 55 лет (n = 44)	
		эффект	отсутствие эффекта	эффект	отсутствие эффекта
Эстроген-гестагены (КОК) (логест, новинет, марвелон)	6	15	4	–	–
Антиэстрогены (даназол)	6	5	3	6	2
Гестагены (дюфастон)	6	14	6	4	4
Прогестаген (17 – ОПК)	3 – 6	4	2	8	4
Прогестаген (медроксипрогестерона ацетат)	3 – 6	5	3	12	4
Итого...		43	18	30	14

Как видно из таблицы 2, эффективность гормонального лечения у больных репродуктивного возраста отмечена у 43 (70,5 %) пациенток, отсутствие эффекта – у 18 (29,5 %), у больных в перименопаузе – у 30 (68,2%) и 14 (31,8%) соответственно. Неэффективность лечения отмечена в виде реци-

дивов гиперплазии эндометрия (по данным УЗИ) и повторных маточных кровотечений. Рецидивы маточных кровотечений чаще отмечались у больных с миомой матки, аденомиозом. Таким образом, эффективность гормональной терапии отмечена в репродуктивном возрасте у 70,5 % больных, в перименопаузальном возрасте – у 68,2%. В ближайшие 6 месяцев после гистероскопии и проводимой гормонотерапии 6 пациенткам произведена гистерэктомия. Показаниями для операции были маточные кровотечения, не поддающиеся гормональным методам лечения на фоне миомы матки или аденомиоза.

Отдаленные результаты удалось проследить у 92 пациенток с железистой гиперплазией эндометрия за период от 1 года до 3 лет. У 32 (34,8 %) больных выявлен рецидив ЖГЭ, им была выполнена трансцервикальная электрохирургическая резекция эндометрия, из них 18 женщин были репродуктивного возраста и 14 – периода перименопаузы.

Ранее проводимая гормональная терапия у данного контингента больных была следующей: 4 женщинам детородного возраста назначались эстроген-гестагены, даназол – 3, дюфастон – 6, 17 ОПК – 2, медроксипрогестерона ацетат – 3; женщинам в перименопаузе: даназол – 2, дюфастон – 4, 17 ОПК – 4, медроксипрогестерона ацетат – 4.

Из гинекологических заболеваний в данной группе у 14 (43,8 %) пациенток была миома матки, у 10 (31,3%) – аденомиоз (по данным гистероскопии и УЗИ). Таким образом, у большинства больных, подвергшихся оперативному лечению, отмечено увеличение размеров матки до 6-7 недель (75,1%). Выявлено, что ранее у 11 (34,4%) больных были осложненные роды и аборт (ручное отделение и выделение плаценты, кровотечения с выскабливанием стенок матки, метроэндометриты).

У всех пациенток детородного возраста отмечались нарушения менструального цикла в виде длительных и обильных кровотечений, а у больных в перименопаузе основной жалобой являлись мажущие кровянистые выделения.

У всех оперированных больных сукровичные выделения из матки продолжались от 10 до 30 дней, в среднем составили $23,3 \pm 1,8$ дня. У 4 пациенток спустя месяц после операции в течение 1-2 дней отмечались небольшие кровянистые выделения. После проведенной операции за пациентками проводилось динамическое наблюдение: через 3, 6, 12, 24 и 36 месяцев. Отдаленные результаты после операции прослежены у всех пациенток. Оценивались характер маточных выделений, производились гинекологический осмотр и ультразвуковое сканирование.

Проанализированы отдаленные результаты резекции (абляции) эндометрия у пациенток репродуктивного и перименопаузального периодов отдельно. Полученные результаты представлены в таблице 4. Эффективность резекции (абляции) эндометрия была выше в группе пациенток с железистой гиперплазией эндометрия репродуктивного возраста (94,4 %). Частота наступления аменореи

была выше в периоде перименопаузы (78,6%), а гипоменореи – в репродуктивном возрасте (27,8 %).

Аменорея наступила у 23 (71,9%) больных, гипоменорея – у 6 (18,8%) оперированных. Операция оказалась неэффективной у 3 (9,4 %) пациенток. Рецидивы маточных кровотечений возникли у 1 пациентки репродуктивного возраста, у 2 – в периоде перименопаузы. Им произведена гистерэктомия. Гистерэктомия выполнена 2 пациенткам в возрасте 42 и 50 лет с рецидивирующей железистой гиперплазией эндометрия на фоне аденомиоза, одной в возрасте 54 лет с рецидивирующей железистой гиперплазией эндометрия и фибромиомой матки. Рецидив ЖГЭ и маточных кровотечений возник у них в течение первого года после резекции эндометрия, величина матки соответствовала 6-7 неделям беременности.

Таблица 3

Отдаленные результаты лечения пациенток репродуктивного и перименопаузального возрастов после резекции (абляции) эндометрия

Период жизни	Отдаленные результаты		
	аменорея (n = 23)	гипоменорея (n = 6)	отсутствие эффекта (n = 4)
Репродуктивный (до 45 лет) (n = 18)	12	5	1
Перименопауза (46-55 лет) (n = 14)	11	1	2

Из анамнеза выявлено, что в группе пациенток с ЖГЭ раннее и позднее менархе наблюдались у 7,7% пациенток, ановуляторные менструальные циклы – у 10,2%, бесплодие – у 7,6%. Неэффективность гормонотерапии отмечена у 18 (29,5 %) больных репродуктивного возраста и у 14 (31,8 %) – периода перименопаузы, чаще в сочетании с миомой матки, аденомиозом. Результаты абляции эндометрия показали эффективность операции у 90,6 % больных.

Заключение

Таким образом, при отсутствии лечебного эффекта гормонотерапии, рецидивах маточных кровотечений и железистой гиперплазии эндометрия, небольших размерах матки довольно высокой эффективностью обладает гистероскопическая операция – резекция (абляция) эндометрия.

Список литературы

1. Ахундова С.С., Кирикова Ю.М., Миллер А.П., Караченцева И.В. Ближайшие и отдаленные результаты использования биполярной гистерорезекции

для лечения различных видов внутриматочной патологии у пациенток различных возрастных групп // Вестник РГМУ. – 2008. - №3(62). - С. 9-11.

2. Бреусенко В.Г., Голова Ю.А., Каппушева Л.М., Мишиева О.И., Кирикова Ю.М., Цечоева Т.С.. Современный подход в лечении пролиферативных процессов в постменопаузе // Избранные лекции. – М.: Из-во «МЕДпрессинформ», 2007. – С. 315-323.

3. Берека Дж. Гинекология по Эмилю Новаку / Дж. Берека, И. Адаши, П. Хиллард. - М.: Практика, 2002. - 892 с.

4. Бохман Я.В. Руководство по онкогинекологии. - СПб.: Фолиант, 2002. - 540 с.

5. Бочкарева Н.В. Сочетание гиперплазии и рака эндометрия с миомой матки: роль половых гормонов, их рецепторов и ферментов метаболизма эстрогенов / Н.В. Бочкарева, Л.А. Коломиец, И.В. Кондакова // Вопр. Онкологии. - 2005. - Т. 51. - №4. - С. 427-433.

6. Кондрикова Н.И., Силакова А.В. Гиперпластические изменения и предраковые состояния эндометрия: вопросы терминологии и классификации // Архив патологии. – 2010. – Т. 72. - №1. – С. 60-62.

7. Клинышкова Т.В. Клинико-морфологическое обоснование оптимизации лечения больных с гиперплазией эндометрия / Т.В. Клинышкова, Н.Б. Фролова, С.И. Мозговой // Российский вестник акушера-гинеколога. - 2010. – №3. - С. 16-20.

8. Кузнецов Р.Э., Соколова Л.М. Применение амбулаторной гистероскопии у больных пожилого возраста // Военно-медицинский журнал. – 2009. - Т. CCCXXX. - №7. - С.69.

9. Мартиросян К.А. Современные методы лечения гиперпластических процессов эндометрия пациенток в постменопаузе / Соломатина А.А., Мишиева О.И., Мартиросян К.А. // Материалы Международной научно-практической конференции «Актуальные вопросы акушерства, гинекологии и перинатологии», - Судак, 2012. - С. 331-332.

10. Современные методы диагностики гиперпластических процессов эндометрия / О.С. Лобачевская, Л.С. Гуляева, О.В. Сасина [и др.] // Медицинская панорама. - 2005. - №8. - С.24-25.

11. Solomatina A., Martirosyan K., Tikhonov D. Influence of the receptor gene expression of the reproductive hormones at patients with endometrium pathology in postmenopause // XX FIGO World Congress of Gynecology and Obstetrics. - Rome, 2012.

12. Simsek T. Impact of different hormone replacement therapy regimens on the size of myoma uteri in postmenopausal period: tibolone versus transdermal hormonal replacement system / T. Simsek, C. Karakus // Vaturitas. - 2002. - Vol. 42. - P. 243-246.