

Сведения об авторах статьи:

Шклярчук Виктор Васильевич – к.м.н., ассистент кафедры глазных болезней ФГАОУ ВО РUDН. Адрес: 115516, г. Москва, ул. Бакинская, 26. E-mail: doc-vikt@ya.ru. ORCID: 0000-0002-8495-5677.

Фролов Михаил Александрович – д.м.н., профессор, заведующий кафедрой глазных болезней, офтальмологии ФМНО МИ ФГАОУ ВО РUDН. Адрес: 115516, г. Москва, ул. Бакинская, 26. ORCID: 0000-0002-9833-6236.

Гончар Пётр Андреевич – д.м.н., профессор, доцент кафедры глазных болезней ФГАОУ ВО РUDН. Адрес: 115516, г. Москва, ул. Бакинская, 26. E-mail: petr9@mail.ru. ORCID: 0000-0002-3540-0683.

Аль Хатиб Нашат Султан Аффиф – аспирант кафедры глазных болезней МИ ФГАОУ ВО РUDН. Адрес: 115516, г. Москва, ул. Бакинская, 26. E-mail: Lnsa_109@yahoo.com, ORCID: 0000-0002-3769-5331

Перфильева Екатерина Андреевна – к.м.н., врач-офтальмолог, главный врач офтальмологической клиники ООО «Центр современной офтальмологии», г. Санкт-Петербург, Лиговский пр-т, 52. E-mail: e.perfileva@happylook.ru. ORCID: 0000-0002-3494-4494.

Танах Мохаммед Ахмед Мустафа – ассистент кафедры глазных болезней ФГАОУ ВО РUDН. Адрес: 115516, г. Москва, ул. Бакинская, 26. E-mail: dr.mohammedtanash@gmail.com. ORCID: 0000-0002-3540-0683.

ЛИТЕРАТУРА

1. Душин, Н.В. Пути повышения эффективности глазного протезирования / Н.В. Душин, В.В. Шклярчук, В.В. Кравчинина, Т.М. Баликов, Л.Д. Кузина // Вестник офтальмологии. – 2002. – Т. 118, № 6. – С. 25-28.
2. Филатова И.А. Применение углеродистых имплантов в пластической офтальмохирургии / И.А. Филатова: дис.... канд. мед. наук. – Москва. – 1994.
3. Перфильева, Е.А. Особенности глазного протезирования в детском возрасте / Е.А. Перфильева, М.А. Фролов, В.В. Шклярчук // Материалы научно-практической конференции «Офтальмология: итоги и перспективы». – М: «Апрель». – 2015. – С. 120-121.
4. Шиф, Л.В. Глазное протезирование / Л.В. Шиф. – М.: Медицина, 1981.
5. Перфильева, Е.А. Глазное протезирование у детей / Е.А. Перфильева, В.В. Шклярчук, А. Сироткина, Т.М. Баликов, Л.Д. Кузина // Опыт работы со стандартными наборами. 10-й Конгресс ассоциации европейских окулистов. – М: «Съезд офтальмологов России». – 2017. – С. 27-28.

REFERENCES

1. Dushin, N.V. Ways to increase the effectiveness of ocular prosthetics. / N.V. Dushin, V.V. Shklyaruk, V.V. Kravchinina, T.M. Balikoev, L.D. Cousin // Bulletin of Ophthalmology. - 2002. - No. 6. - Vol. 118. - S. 25-28.
2. Filatova, I.A. The use of carbon implants in plastic ophthalmic surgery. / I.A. Filatova // Dissertation of the candidate of medical sciences - 1994
3. Perfileva, E.A. Features of ocular prosthetics in childhood. / E.A. Perfileva, M.A. Frolov, V.V. Shklyaruk // Ophthalmology: results and prospects. - 2015 - S. 120-121.
4. Shif, L.V. Eye prosthetics. / L.V. Shif. - M. - 1981
5. Perfileva, E.A. Ocular Prosthetics in children. / E.A. Perfileva, V.V. Shklyaruk, A. Sirotkina, T.M. Balikoev, L.D. Kuzina // Experience with standard sets. 10th Congress of the association of European Ocularists. – 2017 - P. 27-28.

УДК 611.84(048)

© Коллектив авторов, 2020

Л.М. Железнов¹, Е.Д. Луцай²,
С.И. Найденова², И.В. Астафьев², Л.В. Демакова¹

МИКРОТОПОГРАФИЯ ЗАДНЕГО ПОЛЮСА ГЛАЗНОГО ЯБЛОКА В ПРОМЕЖУТОЧНОМ ПЛОДНОМ ПЕРИОДЕ ОНТОГЕНЕЗА ЧЕЛОВЕКА

¹ФГБОУ ВО «Кировский государственный медицинский университет»

Минздрава России, г. Киров

²ФГБОУ ВО «Оренбургский государственный медицинский университет»

Минздрава России, г. Оренбург

Цель – дать качественную и количественную характеристику микротопографии заднего полюса глазного яблока в промежуточном плодном периоде онтогенеза человека.

Материал и методы. Изучены серийные гистотопограммы глазного яблока плодов 14-27 недель внутриутробного развития. Весь материал исследования был разделен на три возрастные группы (14-18 недель; 19-23 недели; 24-27 недель). Статистическая обработка – Statistica 10.0.

Результаты. В промежуточном плодном периоде толщина оболочек заднего полюса глазного яблока в среднем составляет 0,97±0,18 мм, при этом толщина фиброзной оболочки, сосудистой оболочки и сетчатки в среднем составляет 0,56±0,02мм, 0,26±0,03мм и 0,17±0,03мм соответственно. В зависимости от возраста происходит увеличение толщины всех оболочек на заднем полюсе глазного яблока. Больше всего происходит увеличение фиброзной оболочки с 0,28±0,05 до 0,79±0,05мм. В темпах роста выявлены половые различия.

Выводы. Промежуточный плодный период является периодом активного роста оболочек заднего полюса глазного яблока. На протяжении промежуточного плодного периода происходит изменение соотношения толщины всех оболочек на фоне появляющихся половых различий в их микротопографии.

Ключевые слова: промежуточный плодный период, глазное яблоко, ретинопатия недоношенных, гистотопограммы.

L.M. Zheleznov, E.D. Lutsay,
S.I. Naidenova, I.V. Astafyev, L.V. Demakova

MICROTOPOGRAPHY OF THE BACK POLE OF THE EYEBALL IN THE INTERMEDIATE FETAL PERIOD OF HUMAN ONTOGENESIS

Abstract. The goal is to give a qualitative and quantitative characteristic of the microtopography of the back pole of the eyeball in the intermediate fetal period of human ontogenesis.

Material and methods. The serial histotopograms of the eyeball of fetuses from 14 to 27 weeks of fetal development were studied. All study material was divided into three age groups (14-18 weeks; 19-23 weeks; 24-27 weeks). The statistical processing was conducted using Statistica 10.0.

Results. In the intermediate fetal period the thickness of the membranes of the back pole of the eyeball is on average 0.97 ± 0.18 mm, while the thickness of the fibrous membrane, choroid and retina is on average 0.56 ± 0.02 mm, 0.26 ± 0.03 mm and 0.17 ± 0.03 mm respectively. Depending on age, the thickness of all membranes at the back pole of the eyeball increases. Most of all, the fibrous membrane increases from 0.28 ± 0.05 mm to 0.79 ± 0.05 mm. The gender differences were revealed in growth rate.

Conclusions. The intermediate fetal period is a period of active growth of the membranes of the back pole of the eyeball. During intermediate fetal period there is a change in the thickness ratio of all membranes because of appearing gender differences in their microtopography.

Key words: intermediate fetal period, eyeball, retinopathy of prematurity, histotopography.

В последнее время наблюдается увеличение частоты случаев диагностированной ретинопатии недоношенных детей [5]. По данным литературы таким новорожденным – 34,7% в Российской Федерации выставляется этот диагноз. С одной стороны, это связано с улучшением диагностических возможностей в практике врачей-офтальмологов, а с другой – с изменениями критериев живорождения. Согласно приказу Министерства здравоохранения и социального развития Российской Федерации «О медицинских критериях рождения, форме документа о рождении и порядке его выдачи» от 27.12.2011 года №1687н, медицинским критерием рождения является срок беременности в 22 недели и вес плода более 500 г [2].

Частота развития ретинопатии недоношенных детей зависит от возраста и условий выхаживания детей с низкой и экстремально низкой массой тела [7]. Наличие гипоксии в процессе внутриутробного развития или гипоксии, связанной с недоразвитием легочной ткани, приводит к формированию агрессивной формы ретинопатии [3,5]. Все дети, перенесшие ретинопатию недоношенных, находятся в группе риска по развитию поздней отслойки сетчатки. Частота встречаемости отслойки сетчатки составляет 9,5% [1,4].

С учетом приведенных данных исследование макромикроскопической анатомии заднего полюса глазного яблока в промежуточном плодном периоде онтогенеза человека является актуальным и носит прикладное значение для развития современного направления в медицине – «медицина плода».

Цель – дать качественную и количественную характеристику микрофотографии заднего полюса глазного яблока в промежуточном плодном периоде онтогенеза человека.

Материал и методы

Исследование проведено в рамках поискового исследования №АААА-А18-118120490097-2 от 04.12.2018 г. (одобренного на заседании локального этического комитета, протокол от 28.09.2018 года № 208) при финансовой поддержке внутреннего гранта

ФГБОУ ВО ОрГМУ (Приказ ректора ФГБОУ ВО ОрГМУ МЗ РФ «Об утверждении программы «Университетский научный грант» на 2020 год №66 от 17.01.2020 г.)). Методом изготовления серийных гистотопограмм с окраской по Ван-Гизону и гематоксилином и эозином изучено 92 глазных яблока плодов 14-27 недель онтогенеза человека. Все объекты исследования были разделены на три возрастные группы: I – 14-18 недель; II – 19-23 недели; III – 24-27 недель. Статистическая обработка полученных результатов проведена пакетом программ Statistica 10.0.

Результаты и обсуждение

На серийных гистотопограммах на заднем полюсе глазного яблока возможно визуализировать все оболочки (фиброзная, сосудистая и сетчатка), нервные волокна диска зрительного нерва, внутриглазную часть зрительного нерва. Фиброзная оболочка представляет собой скопление хаотично расположенных соединительно-тканых волокон, окрашенных в ярко-красный или синий цвета в зависимости от способа окраски препарата. Кпереди от нее располагается сосудистая оболочка с большим количеством разнокалиберных сосудов, сзади – рыхлая ткань ретробульбарной жировой клетчатки. Сетчатка окрашивается в темные цвета при любом способе окраски. Волокна зрительного нерва окрашены в светлые цвета, поэтому возможно определение ямки зрительного нерва, а также в ретробульбарном пространстве можно проследить ход зрительного нерва, его оболочки и центральную артерию и вену сетчатки (рис. 1).

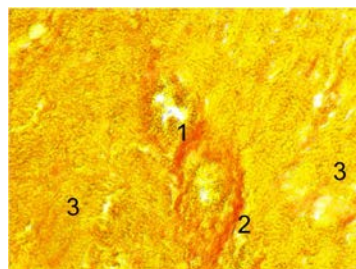


Рис. 1. Фрагмент горизонтальной гистотопограммы заднего полюса глазного яблока плода. Фото под МБС-10, ок. 8, об. 4, окраска по Ван-Гизону. Протокол № 15, женский пол, 21 неделя: 1 – центральная артерия сетчатки; 2 – центральная вена сетчатки; 3 – волокна зрительного нерва

Толщина всех оболочек заднего полюса (фиброзная, сосудистая и сетчатка) в среднем составляет $0,97 \pm 0,18$ мм (при диапазоне колебания от $0,56 \pm 0,12$ до $1,41 \pm 0,41$ мм). Соотношение толщины оболочек на заднем полюсе глазного яблока представлено на рис. 2.

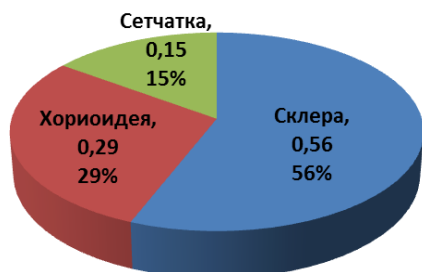


Рис. 2. Соотношение толщины оболочек глазного яблока на заднем полюсе в промежуточном плодном периоде онтогенеза человека

Как видно из диаграммы, большую часть толщины заднего полюса занимает фиброзная оболочка. Ее толщина увеличивается от первой возрастной группы ко второй в два раза, от второй к третьей – в 1,4 раза и составляет $0,28 \pm 0,05$ мм; $0,56 \pm 0,06$ мм и $0,79 \pm 0,05$ мм соответственно. Сосудистая оболочка занимает промежуточное положение, ее толщина также растет в зависимости от возраста плода, но не так интенсивно (ко второй возрастной группе увеличение происходит в 1,4 раза, к третьей – в 1,2 раза) и составляет $0,21 \pm 0,02$ мм; $0,28 \pm 0,04$ мм и $0,34 \pm 0,05$ мм соответственно. Средняя толщина сетчатки в промежуточном плодном периоде онтогенеза человека составляет $0,17 \pm 0,03$ мм. Толщина сетчатки в области заднего полюса увеличивается неравномерно. От первой группы ко второй ее среднее значение увеличивается в 3 раза, от второй к третьей – в 1,3 раза и составляет $0,06 \pm 0,01$ мм; $0,18 \pm 0,02$ мм и $0,24 \pm 0,04$ мм соответственно. Достоверных билатеральных различий в толщине оболочек заднего полюса глазного яблока не выявлено.

Таким образом, на заднем полюсе глазного яблока наибольшая толщина характерна для склеры, наименьшая – для сетчатки, это соотношение сохраняется для толщины оболочек на протяжении всего промежуточного плодного периода онтогенеза человека.

В промежуточном плодном периоде онтогенеза человека на протяжении с 14 по 27 неделю у плодов мужского и женского пола имеются различия в интенсивности роста толщины оболочек в области заднего полюса глазного яблока. Так, у плодов женского пола более интенсивный рост идет от первой ко второй группе, у плодов мужского пола толщина оболочек более интенсивно увеличивается от второй к третьей группе.

В современной литературе описано морфологическое строение глазного яблока в области заднего полюса в постнатальном периоде онтогенеза (Каган И.И., Канюков В.Н., 2014) и дана их количественная характеристика. Так, толщина фиброзной оболочки по данным литературы равна 1,0 мм; сосудистой – 0,4 мм; сетчатки – 0,4 мм, то есть толщина сосудистой оболочки и склеры сопоставима.

При изучении заднего полюса глазного яблока плодов отмечается постепенное уменьшение толщины оболочек от наружной (фиброзной) к средней (сосудистой) и внутренней (сетчатки) с процентным соотношением 55, 30 и 15 соответственно. Также отмечается их неравномерный рост в промежуточном плодном периоде онтогенеза в зависимости от пола плода. Наибольший темп роста отмечен у плодов женского пола от I ко II группе (52,21%), наименьший темп роста у плодов мужского пола от I ко II группе (12,51%). Установлено, что к концу 27 недели темпы роста выравниваются.

Заключение

Промежуточный плодный период является периодом активного роста оболочек заднего полюса глазного яблока, при этом наибольшая интенсивность (38,4%) приходится на период с 14 по 22 неделю.

На протяжении промежуточного плодного периода происходит изменение соотношения толщины всех оболочек. Так, в первой возрастной группе оно составляет 51%, 38% и 11% соответственно, а в третьей возрастной группе меняется до 58%, 25% и 17% соответственно.

В промежуточном плодном периоде отмечаются половые различия в темпах роста различных оболочек на заднем полюсе глазного яблока.

Сведения об авторах статьи:

Железнов Лев Михайлович – д.м.н., профессор, ректор ФГБОУ ВО «Кировский ГМУ» Минздрава России. Адрес: 610998, г. Киров, ул. К. Маркса, 112. Тел./факс: (8332)64-07-34. E-mail: lmz-a@mail.ru. ORCID: 0000-0001-8195-0996.

Луцай Елена Дмитриевна – д.м.н., профессор кафедры анатомии человека ФГБОУ ВО ОрГМУ Минздрава России. Адрес: 460000, г. Оренбург, ул. Советская/ул. М. Горького/пер. Дмитриевский, 6/45/7. E-mail: elut@list.ru. ORCID: 0000-0002-7401-6502.

Найденова Светлана Игоревна – ассистент кафедры анатомии человека ФГБОУ ВО ОрГМУ Минздрава России. Адрес: 460000, г. Оренбург, ул. Советская/ул. М. Горького/пер. Дмитриевский, 6/45/7. E-mail: svetaogma@rambler.ru. ORCID: 0000-0003-0309-7541.

Астафьев Игорь Владимирович – к.м.н., ассистент кафедры офтальмологии ФГБОУ ВО ОрГМУ Минздрава России. Адрес: 460000, г. Оренбург, ул. Советская/ул. М. Горького/пер. Дмитриевский, 6/45/7. 3. E-mail: astafyev-kgb@mail.ru. ORCID: 0000-0002-4588-241X.

Демакова Любовь Васильевна – старший преподаватель кафедры офтальмологии ФГБОУ ВО Кировский ГМУ Минздрава России. Адрес: 610998, г. Киров, ул. К. Маркса, 112. Тел./факс: (8332) 58-58-30. E-mail: auroga_polare@mail.ru. ORCID: 0000-0003-1696-4501.

ЛИТЕРАТУРА

1. Герасименко, Е.В. Поздние отслойки сетчатки при ретинопатии недоношенных / Е.В. Герасименко, В.Л. Красильникова // Офтальмология. Восточная Европа. – 2018. – Т. 8, № 1. – С. 82-89.
2. Зорина М.С. Факторы риска развития ретинопатии недоношенных на различных сроках гестации / М.С. Зорина, А.С. Сыромукова // Молодежь XXI века: шаг в будущее: материалы XIX региональной научно-практической конференции, в 3-х т. – Благовещенск. – 2018. – С. 174-175.
3. Красногорская, В.Н. Факторы риска ретинопатии недоношенных на различных сроках гестации / В.Н. Красногорская, А.Н. Гусев, А.С. Сыромукова // Тихоокеанский медицинский журнал. – 2019. – № 2 (76). – С. 11-13.
4. Нероев, В.В. Особенности течения и результаты лечения активной ретинопатии недоношенных у детей с экстремально низкой массой тела при рождении // В.В. Нероев, Л.В. Коголева, Л.А. Катаргина // Российский офтальмологический журнал. – 2011. – Т. 4, № 4. – С. 50-53.
5. Bashinsky A.L. Retinopathy of Prematurity // N C Med J. – 2017. – Vol.78, №2. – P. 124-128
6. Fierson W.M. Screening Examination of Premature Infants for Retinopathy of Prematurity // Pediatrics. – 2018. – Vol. 142, №6. – P. 1-10.
7. Hartnett M.E. Advances in Understanding and Management of Retinopathy of Prematurity // Surv Ophthalmol. – 2017. – Vol. 63, № 3. – P. 257-276.

REFERENCES

1. Gerasimenko E., Krasilnikova V. Delayed retinal separation in retinopathy of prematurity / Gerasimenko E., Krasilnikova V. // Ophthalmology. Eastern Europe. 2011; 4(4): 50-53. (in Russ).
2. Zorina M. S. Factors risk for development of retinopathy of prematurity at different gestational ages / Zorina M. S., A. S. Seromucous // In the collection: Youth of the XXI century: a step into the future Materials of the XIX regional scientific and practical conference. 2018; 3: 174-175. (in Russ).
3. Krasnogorskaya V.N. Risk factors for retinopathy of prematurity at different stages of gestation // Krasnogorskaya V.N., Gusev A.N., Syromukova A.S. / Pacific medical journal. 2019; 2(76): 11-13.(in Russ).
4. Neroyev V.V. The development of active retinopathy of prematurity in infants with extremely low birth weight and treatment result // Neroyev V.V., Kogoleva L.V., Katargina L.A. / Russian ophthalmological journal. 2011; 4: 50-53. (in Russ).
5. Bashinsky A.L. Retinopathy of Prematurity // N C Med J. – 2017. – Vol.78, №2. – P. 124-128
6. Fierson W.M. Screening Examination of Premature Infants for Retinopathy of Prematurity // Pediatrics. – 2018. – Vol. 142, №6. – P. 1-10.
7. Hartnett M.E. Advances in Understanding and Management of Retinopathy of Prematurity // Surv Ophthalmol. – 2017. – Vol. 63, № 3. – P. 257-276.