

Сведения об авторах статьи:

Азнабаев Марат Талгатович – д.м.н., профессор, академик АН РБ, профессор кафедры офтальмологии с курсом ИДПО ФГБОУ ВО БГМУ Минздрава России. Адрес: 450008, г. Уфа, ул. Ленина, 3. Тел./факс: (347) 275-97-65. ORCID ID 0000-0002-5401-9407.

Гайсина Гульфия Яудатовна – к.м.н., ассистент кафедры офтальмологии с курсом ИДПО ФГБОУ ВО БГМУ Минздрава России. Адрес: 450008, г. Уфа, ул. Ленина, 3. E-mail: gaysina7@yandex.ru, ORCID ID 0000-0002-6372-5290.

Азаматова Гульнара Азаматовна – к.м.н., доцент кафедры офтальмологии с курсом ИДПО ФГБОУ ВО БГМУ Минздрава России. Адрес: 450008, г. Уфа, ул. Ленина, 3. Тел./факс: (347) 275-97-65. ORCID ID 0000-0001-8158-8333.

Мударисова Роза Ханифовна – к.х.н., старший научный сотрудник ФГБУН «Уфимский институт химии» УНЦ РАН. Адрес: 450054, г. Уфа, пр. Октября, 71. Тел./факс: (347) 235-60-66.

Бадыхова Лилия Абдулхаевна – к.х.н., старший научный сотрудник ФГБУН «Уфимский институт химии» УНЦ РАН. Адрес: 450054, г. Уфа, пр. Октября, 71. Тел./факс: (347) 235-60-66.

ЛИТЕРАТУРА

1. Азнабаев, М.Т. Метод профилактики внутриглазных инфекций после фактоэмульсификации катаракты с помощью глазной лекарственной пленки с левофлоксацином / М.Т. Азнабаев, Г.А. Азаматова // Вестник Оренбургского государственного университета. – 2010. – №12. – С. 8-10.
2. Булатов, И.П., Калинин М.И. Практическое руководство по фотометрическим методам анализа. – Л.: Химия, 1986. – С. 432.
3. Гайсина, Г.Я. Глазные лекарственные пленки в профилактике инфекционно-воспалительных осложнений (обзор) / Г.Я. Гайсина, М.Т. Азнабаев, Г.А. Азаматова // Саратовский научно-медицинский журнал. – 2018 – Т.14. – № 4 – С.933-938.
4. Гендролис А.Ю. Глазные лекарственные формы в фармации. – М.: Медицина, 1988. – С. 256.
5. Ерофеева Л.Н. Лекарственные пленки. История и современность: материалы Международной научной конференции, посвященной 83-летию КГМУ. – 2018. – №2. – С. 52-57.
6. Релиз лекарственных препаратов из полимерных глазных пленок / Е.О. Батырбеков [и др.] // Фундаментальные исследования. – 2011. – № 7. – С. 233-234.
7. Сравнительная оценка реакционной способности кверцетина и дигидрокверцетина по отношению к пероксильным радикалам / И.Г. Конкина [и др.] // Химия растительного сырья. – 2011. – №13. – С. 207-208.
8. Recent Developments in Ophthalmic Drug Delivery Systems for Therapy of Both Anterior and Posterior Segment Diseases/ Hao Chen [et al.] // Colloid and interface science communications. – 2018. – V. 24. – N. 5. – P. 54-61.

REFERENCES

1. Aznabaev, M.T. Metod profilaktiki vnutriglaznykh infektsii posle faktoehmul'sifikatsii katarakty s pomoshch'yu glaznoi lekarstvennoi plenki s levofloksatsinom / M.T. Aznabaev, G.A. Azamatova // Vestnik Orenburgskogo gosudarstvennogo universiteta. – 2010. – №12. – P. 8-10. (in Russ).
2. Bulatov, I.P. Prakticheskoe rukovodstvo po fotometricheskim metodam analiza / I.P. Bulatov, M.I. Kalinkin // L.: Khimiya. – 1986. – P.432. (in Russ).
3. Gaysina, G.Ya. Ophthalmic medicinal films in the prevention on infectious and inflammatory complications / G.Ya. Gaysina, M.T. Aznabaev, G.A. Azamatova // Saratov Journal of Medical Scientific Research. – 2018 – № 14 (4) – P.933-938. (in Russ).
4. Gendrolis, A.Yu. Glaznye lekarstvennye formy v farmatsii / A.Yu. Gendrolis. – Moskva: Meditsina, 1988. – S. 256. (in Russ).
5. Erofeeva, L.N. Medicinal films: history and modernity. Materials of the International Scientific Conference dedicated to the 83rd anniversary of KSMU 2018; (2): 52-57. (in Russ).
6. Release of drugs from polymeric ophthalmic films / Bатырбеков Е.О. [et al.] / Basic research 2011; (7): 233-234. (in Russ).
7. Sravnitel'naya otsenka reaktsionnoi sposobnosti kvartsetina i digidrokvertsetina po otnosheniyu k peroksil'nym radikal'm / I.G. Konkina [i dr.] // Khimiya rastitel'nogo syr'ya. – 2011. – №13. – S. 207-208. (in Russ).
8. Recent Developments in Ophthalmic Drug Delivery Systems for Therapy of Both Anterior and Posterior Segment Diseases/ Hao Chen [et al.] // Colloid and interface science communications. – 2018. – V. 24. – N. 5. – P. 54-61.

УДК 617.736

© Т.И. Дибеев, А.С. Вафиев, Т.Н. Исмагилов, 2020

Т.И. Дибеев^{1,2}, А.С. Вафиев^{1,2}, Т.Н. Исмагилов^{1,2}
**ПРИЖИЗНЕННАЯ ИНТРАОПЕРАЦИОННАЯ ОПТИЧЕСКАЯ
 КОГЕРЕНТНАЯ ТОМОГРАФИЯ ПРИ УЛЬТРАЗВУКОВОЙ
 ВИТРЕКТОМИИ У ЛАБОРАТОРНЫХ ЖИВОТНЫХ**

¹*ФГБОУ ВО «Башкирский государственный медицинский университет»*

Минздрава России, г. Уфа

²*ЗАО «Оптимедсервис», г. Уфа*

Разработан метод фрагментации и эмульсификации стекловидного тела с помощью энергии ультразвука. При апробации метода фрагментации стекловидного тела с помощью ультразвуковых колебаний немаловажна оценка состояния сетчатки в аспекте возможного негативного воздействия ультразвуковой энергии. Интраоперационная оптическая когерентная томография (иОКТ) предоставляет возможность неинвазивного и высокоточного изучения структуры биологических тканей в режиме реального времени. Целью исследования явился анализ результатов иОКТ-исследований заднего полюса глаза 40 кроликов, прооперированных методом ультразвуковой и гильотинной витректомии 25G. Отсутствие отличий в микроархитектонике сетчатки обеих групп животных иОКТ-томограмм до и после ультразвуковой и гильотинной пневматической витректомии и специфических осложнений, связанных с воздействием ультразвуковой энергии, может свидетельствовать о безопасности метода ультразвуковой витректомии.

Ключевые слова: интраоперационная оптическая когерентная томография, ультразвуковая витректомия, сетчатка, кролики.

T.I. Dibaev, A.S. Vafiev, T.N. Ismagilov

IN VIVO INTRAOPERATIVE OPTICAL COHERENCE TOMOGRAPHY DURING ULTRASONIC VITRECTOMY IN LABORATORY ANIMALS

A method of fragmentation and emulsification of the vitreous body using ultrasonic energy has been developed. When testing the method of vitreous fragmentation using ultrasonic oscillations, it is important to assess the state of the retina, in terms of the impact of ultrasonic energy. Intraoperative optical coherence tomography (iOCT) provides a non-invasive, high-precision evaluation of the structure of biological tissues in real time. The aim of the study was to analyze the results of iOCT of the posterior pole of the eye of 40 rabbits who underwent 25G ultrasonic and guillotine vitrectomy. The absence of differences in the retinal microarchitectonics of both groups of animals based on the data of iOCT tomograms before and after ultrasonic and guillotine pneumatic vitrectomy, as well as the absence of specific complications associated with the impact of ultrasonic energy, indicates the safety of the method of ultrasonic vitrectomy.

Key words: iOCT, ultrasonic vitrectomy, retina, rabbits.

Стандартом лечения многих заболеваний сетчатки и стекловидного тела является трансконъюнктивная трехпортовая витрэктомия с применением витреотомов гильотинного типа [6].

Одними из ведущих векторов технологического прогресса при витрэктомии являются ускорение процесса удаления стекловидного тела, уменьшение калибра инструментов и инвазивности операции в целом, а также обеспечение безопасности по отношению к внутриглазным структурам [9,10].

Актуальным направлением дальнейшего развития витрэктомии является применение ультразвуковой энергии для фрагментации стекловидного тела [11].

Коллективом кафедры офтальмологии с курсом ИДПО Башкирского государственного медицинского университета совместно с отделом микрохирургического оборудования ЗАО «Оптимедсервис» разработана система для ультразвуковой витрэктомии калибра 25G на базе отечественной офтальмохирургической системы «Оптимед Профи» (РУ № ФСР 2011/11396) [3,4].

Современным способом хирургической визуализации при эндовитреальных вмешательствах является интраоперационная оптическая когерентная томография. Данный метод основывается на совмещении картины оптической когерентной томографии в операционном микроскопе с изображением необходимого участка операционного поля [7,8].

Интраоперационная оптическая когерентная томография (иОКТ) предоставляет возможность неинвазивного и высокоточного изучения структуры биологических тканей в режиме реального времени, а также позволяет наблюдать за морфофункциональными изменениями внутриглазных структур непосредственно в процессе хирургического вмешательства [1,2].

При апробации нового метода фрагментации стекловидного тела с помощью ультразвуковых колебаний необходимо оценивать

состояние сетчатки в аспекте регистрации проявлений возможного негативного воздействия ультразвуковой энергии.

Цель исследования – анализ результатов интраоперационной оптической когерентной томографии заднего полюса глаза при проведении ультразвуковой и гильотинной витрэктомии на биологических моделях.

Материал и методы

Были проанализированы результаты интраоперационных ОКТ-исследований глаз 40 кроликов породы шиншилла (средний возраст $5 \pm 0,5$ месяца), которым были выполнены экспериментальная 25G ультразвуковая витрэктомия (УЗВЭ) с рабочей частотой витреотома 44 кГц ($n=20$) и высокоскоростная пневматическая гильотинная ($n=20$) витрэктомия (ПГВЭ) (частота резов – 6000 рез/мин).

Операции на кроликах проводились на базе кафедры офтальмологии с курсом ИДПО Башкирского государственного медицинского университета.

Всем животным до операции и в послеоперационном периоде (7,14 и 30-е сутки) выполняли офтальмологическое обследование, включавшее следующие методы: биомикроскопию, фундус-фотографирование глазного дна, электроретинографию (ЭРГ), ОКТ, ОКТ-ангиографию (оптический когерентный томограф-ангиограф Optovue Avanti RTVue XR, США).

Все вмешательства были выполнены одним хирургом на универсальной офтальмологической микрохирургической системе «Оптимед Профи» (ЗАО «Оптимедсервис», Россия) с использованием операционного микроскопа Carl Zeiss OPMI Lumera 700 с модулем иОКТ.

Все хирургические вмешательства проводились по следующей методике: использовался трансконъюнктивный трехпортовый доступ калибра 25G (500 мкм) через плоскую часть цилиарного тела с использованием самогерметизирующихся портов для основных инструментов (витреотом, осветитель) и ирригационной магистралей (рис. 1).

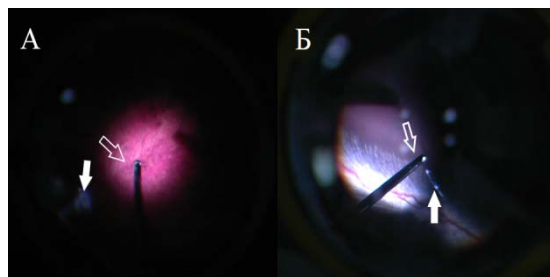


Рис. 1. Визуализация рабочей части иглы (контурные стрелки) гильотинного (А) и ультразвукового (Б) витреотомов. Белыми стрелками указаны волокна стекловидного тела

До и после завершения основного этапа операции выполняли интраоперационный ОКТ-контроль с помощью встроенного в операционный микроскоп иОКТ-модуля Rescan 700, а также системы панорамной визуализации Resight 700.

Визуально оценивали микроархитектуру сетчатки на предмет наличия изменений, которые потенциально могли бы быть связаны непосредственно с выполнением витрэктомии или энергетическим воздействием ультразвука (ятрогенные разрывы, некроз сетчатки, хориоретинальные кровоизлияния) [5].

Результаты и обсуждение

Послеоперационный период у всех животных протекал гладко, без признаков воспалительных реакций, кровоизлияний в месте операционного доступа и других осложнений.

По данным фундус-фотографирования задний полюс глаза кролика до операции соответствовал норме и был представлен диском зрительного нерва и «зрительной полосой» (рис. 2).

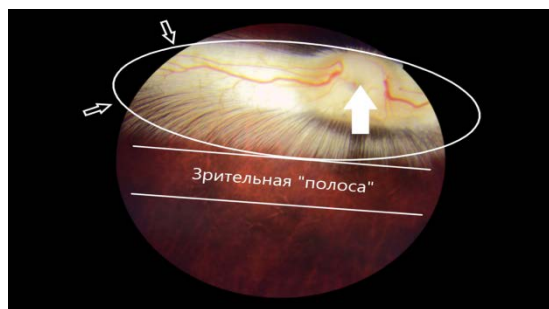

Рис. 2. Фундус-фотография центральной области сетчатки кролика. Визуализированы диск зрительного нерва (белая стрелка), миелиновые нервные волокна (внутри «овала», обозначенного контурными стрелками) и зрительная «полоса»

Во время выполнения иОКТ-исследования перед удалением стекловидного тела в обеих группах животных все слои сетчатки контурировались без видимых дефектов (рис. 3). Гиперрефлективный слой нервных волокон сетчатки (retinal nerve fiber layer – RNFL) утолщался по мере приближения к диску зрительного нерва (ДЗН) и выглядел в виде валика, проминирующего в полость стекловидного тела.

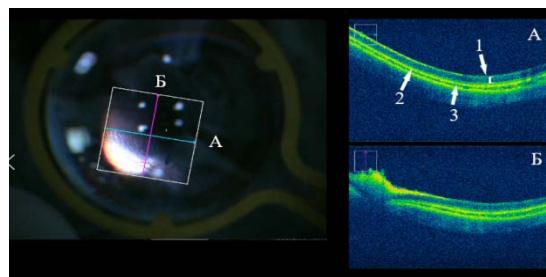


Рис. 3. Картина глазного дна (слева) и интраоперационные томограммы (справа) перед проведением ультразвуковой витрэктомии. Сканы выполнены через зрительную «полосу» (А) и через «валик» слоя нервных волокон (Б). Визуализируются слои нейроэпителия сетчатки (1), пигментный эпителий (2) и хориоидея (3)

По данным анализа иОКТ после проведения этапа витрэктомии в обеих группах животных наблюдалось полное соответствие микроархитектоники слоев сетчатки с предоперационными данными (рис. 4).

Нами не было зарегистрировано признаков интраоперационного повреждения сетчатки, таких как дефекты и нарушения микроархитектоники слоев сетчатки, ретинальные и субретинальные кровоизлияния, ятрогенные разрывы. При проведении ультразвуковой витрэктомии по результатам иОКТ-исследования отсутствовали специфические осложнения, связанные с воздействием ультразвука, такие как отек, дезорганизация и деструкция слоев нейроэпителия.

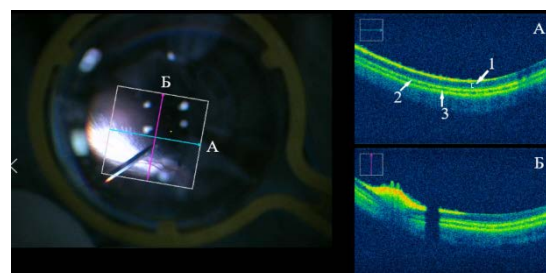


Рис. 4. Картина глазного дна (слева) и интраоперационные томограммы (справа) после завершения ультразвуковой витрэктомии. Сканы выполнены через зрительную «полосу» (А) и через «валик» слоя нервных волокон (Б). Все слои нейроэпителия сетчатки (1), пигментный эпителий (2) и хориоидея (3) визуализируются четко, без деформаций, дефектов и патологических включений. Наблюдается экранирование слоев сетчатки витреотомом, находящимся в проекции скана, выполненного через «валик» слоя нервных волокон

Заключение

Отсутствие отличий в микроархитектонике сетчатки обеих групп животных на основании анализа иОКТ до и после ультразвуковой и гильотинной пневматической витрэктомии и специфических осложнений, связанных с воздействием ультразвуковой энергии, может свидетельствовать о безопасности метода ультразвуковой витрэктомии.

Проведенное исследование позволяет обозначить основные направления дальнейших исследований, нацеленных на изучение возможностей и преимуществ ультразвуковой витрэктомии.

Сведения об авторах статьи:

Дибаяв Тагир Ильдарович – к.м.н., доцент кафедры офтальмологии с курсом ИДПО ВО ФГБОУ БГМУ, руководитель отдела координации научных исследований ЗАО «Оптимедсервис». Адрес: г. Уфа, ул. 50 лет СССР, 8. E-mail: dibaev@yandex.ru. ORCID: 0000-0002-7448-6037.

Вавинов Александр Сергеевич – старший лаборант кафедры офтальмологии с курсом ИДПО ФГБОУ ВО БГМУ, младший научный сотрудник отдела координации научных исследований ЗАО «Оптимедсервис». Адрес: г. Уфа, ул. 50 лет СССР, 8. E-mail: a.s.vafiev@gmail.com. ORCID: 0000-0002-0541-3248.

Исмагилов Тимур Наилевич – клинический ординатор кафедры офтальмологии с курсом ИДПО ВО ФГБОУ БГМУ, младший научный сотрудник отдела координации научных исследований ЗАО «Оптимедсервис». Адрес: г. Уфа, ул. 50 лет СССР, 8. E-mail: ismagilov-timur@bk.ru. ORCID: 0000-0003-4132-4979.

ЛИТЕРАТУРА

1. Интраоперационная оптическая когерентная томография в изучении микроструктурных изменений заднего отдела глаза при витрэктомии / Б. М. Азнабаев [и др.] // Медицинский вестник Башкортостана. – 2018. – №73. – С. 19-22.
2. Азнабаев, Б.М. Оптическая когерентная томография + ангиография в диагностике, терапии и хирургии глазных болезней / Б.М. Азнабаев, Т.Р. Мухамедеев, Т.И. Дибаяв. – М.: Август-Борг, 2019. – 352 с.
3. Ультразвуковая витрэктомия: экспериментальные аспекты / Б.М. Азнабаев [и др.] // X Российский общенациональный офтальмологический форум: сборник трудов научно-практической конференции с международным участием. – М.: Апрель, 2017. – С. 501-505.
4. Экспериментальное исследование производительности ультразвукового витреотома / Б.М. Азнабаев [и др.] // Катарактальная и рефракционная хирургия. – 2017. – Т. 17, № 2. – С. 48-51.
5. Retinal lesions experimentally produced by intravitreal ultrasound / S. Bopp [et al.] // Graefes Arch Clin Exp Ophthalmol. – 1993. – No. 231. – P. 295-302.
6. Charles, S. Vitreous Microsurgery / S. Charles, J. Calzada, B. Wood. – Lippincott Williams & Wilkins, a Wolters Kluwer business. – 2011. – 259 p.
7. Ehlers, J.P. Outcomes of Intraoperative OCT-Assisted Epiretinal Membrane Surgery from the PIONEER Study / J.P. Ehlers, M. Khan, D. Petkovsek // Ophthalmology Retina. – 2018. – No. 2. – P. 263-7.
8. Kumar, V. Intraoperative Optical Coherence Tomography (OCT): A new frontier in Vitreoretinal Surgery / V. Kumar, A. Gadkar, P. Chandra // Delhi Journal of Ophthalmology. – 2016. – No. 26. – P. 192-4.
9. Mohamed, S. Review of Small Gauge Vitrectomy: Progress and Innovations / S. Mohamed, C. Claes, C.W. Tsang // Journal of Ophthalmology. – 2017. – No. 4. – P. 1-9.
10. Pavlidis, M. Two-Dimensional Cutting (TDC) vitrectomy: In vitro flow assessment and prospective clinical study evaluating core vitrectomy efficiency versus standard vitrectome / M. Pavlidis // Journal of Ophthalmology. – 2016. – Vol. 2016. – P. 1-6.
11. Performance analysis of a new hypersonic vitrector system / P.E Stanga [et al.] // Plos One. – 2017. – No. 12. – P. 1-15.

REFERENCES

1. Intraoperative optical coherence tomography in the study of microstructural changes of posterior segment of the eye during vitrectomy / B.M. Aznabae [et al.] // Bashkortostan Medical Journal. – 2018. – No 1. – p. 19-22. (in Russ.)
2. Aznabae, B.M. Optical coherence tomography + eye angiography in the diagnosis, therapy and surgery of eye diseases / B.M. Aznabae, T.R. Mukhamadeev, T.I. Dibaev. – Moscow: August Borg. – 2019. – 352 p. (in Russ.)
3. Ul'trazvukovaya vitrektomiya: eksperimental'nye aspekty / B.M. Aznabae [i dr.] // X Rossijskij obshchenacional'nyj oftal'mologicheskij forum. Sbornik trudov nauchno-prakticheskoy konferencii s mezhdunarodnym uchastiem. – Moskva. – 2017. – S. 501-505. (in Russ.)
4. Eksperimental'noe issledovanie proizvoditel'nosti ul'trazvukovogo vitreotoma / B.M. Aznabae [i dr.] // Kataraktal'naya i refrakcionnaya hirurgiya. – 2017. – Tom 17, № 2. – С. 48-51. (in Russ.)
5. Retinal lesions experimentally produced by intravitreal ultrasound / S. Bopp [et al.] // Graefes Arch Clin Exp Ophthalmol. – 1993. – No. 231. – P. 295-302. (in Eng.)
6. Charles, S. Vitreous Microsurgery / S. Charles, J. Calzada, B. Wood. – Lippincott Williams & Wilkins, a Wolters Kluwer business. – 2011. – 259 p. (in Eng.)
7. Ehlers, J.P. Outcomes of Intraoperative OCT-Assisted Epiretinal Membrane Surgery from the PIONEER Study / J.P. Ehlers, M. Khan, D. Petkovsek // Ophthalmology Retina. – 2018. – No. 2. – P. 263-7. (in Eng.)
8. Kumar, V. Intraoperative Optical Coherence Tomography (OCT): A new frontier in Vitreoretinal Surgery / V. Kumar, A. Gadkar, P. Chandra // Delhi Journal of Ophthalmology. – 2016. – No. 26. – P. 192-4. (in Eng.)
9. Mohamed, S. Review of Small Gauge Vitrectomy: Progress and Innovations / S. Mohamed, C. Claes, C.W. Tsang // Journal of Ophthalmology. – 2017. – No. 4. – P. 1-9. (in Eng.)
10. Pavlidis, M. Two-Dimensional Cutting (TDC) vitrectomy: In vitro flow assessment and prospective clinical study evaluating core vitrectomy efficiency versus standard vitrectome / M. Pavlidis // Journal of Ophthalmology. – 2016. – Vol. 2016. – P. 1-6. (in Eng.)
11. Performance analysis of a new hypersonic vitrector system / P.E Stanga [et al.] // Plos One. – 2017. – No. 12. – P. 1-15. (in Eng.)

УДК 617.7-001.15

© Р.Р. Ямгутдинов, К.С. Мочалов, Т.Р. Мухамедеев, 2020

Р.Р. Ямгутдинов^{1,2}, К.С. Мочалов¹, Т.Р. Мухамедеев^{1,3} ОКСИДАТИВНЫЙ СТАТУС СЕТЧАТКИ ПОСЛЕ ЭНДОВИТРЕАЛЬНОГО СВЕТОВОГО ВОЗДЕЙСТВИЯ

¹ФГБОУ ВО «Башкирский государственный медицинский университет»

Минздрава России, г. Уфа

²ГБУЗ РБ «Городская клиническая больница №10», г. Уфа

³ЗАО «Оптимедсервис», г. Уфа

Цель – изучить изменения оксидативного статуса крови из центральной вены сетчатки после эндовитреального светового воздействия.

Материал и методы. Люминолзависимая и железоиндуцированная хемилюминесценция цельной крови и сыворотки крови из центральной вены сетчатки кролика после экспериментальной эндоиллюминации с интенсивностью 50% и 100%.